CIRURGIA PERIODONTAL RESSECTIVA VALORIZANDO O SORRISO GENGIVAL: RELATO DE CASO CLÍNICO

Sheyla Adriane Rodrigues de Oliveira, Rosalinda Tanuri Z. Venturim

Faculdade de Odontologia da UNOESTE, Presidente Prudente, SP.

RESUMO
Atualmente, para atender as crescentes expectativas dos pacientes quanto à estética bucal devemos estar preparados para proporcionar, na medida do possível, os resultados estéticos desejados. Um dos motivos pela grande procura pelos tratamentos estéticos é a busca por um belo sorriso, que é a expressão de beleza e personalidade. No entanto, para se alcançar um sorriso harmonioso é necessário haver simetria entre a estrutura dos lábios, contorno gengival e dentes, que pode ser conseguido por procedimento de aumento de coroa clínica. A hiperplasia gengival, que é o aumento exagerado do tecido gengival, é um dos fatores que pode proporcionar resultado estético desfavorável e prejudicar a saúde periodontal. O propósito da apresentação deste caso clínico é mostrar que um resultado estético satisfatório pode ser conseguido por meio de cirurgia periodontal ressectiva, visando além da estética, a manutenção do periodonto saudável, em paciente que apresentou-se com hiperplasia gengival ântero superior. Foram realizados exames clínico e radiográfico, onde constatou-se ausência de perda óssea e assim sendo, após terapia periodontal básica procedeu-se com técnica cirúrgica de gengivectomia para remoção do tecido hiperplásico e aumento da coroa clínica dos dentes anteriores superiores. A paciente foi, posteriormente, acompanhada durante 1 ano com intervalos trimestrais, para manutenção periodontal. Tanto o resultado estético pretendido quanto a saúde periodontal foram alcançados, confirmando a eficácia da cirurgia ressectiva como procedimento coadjuvante na adequação da estética gengival e na manutenção do periodonto saudável.
Palavras-chave: Cirurgia, estética, gengivectomia, hiperplasia gengival, sorriso

PERIODONTAL SURGERY RESECTIVE VALUING GINGIVAL SMILE: CLINICAL CASE REPORT

ABSTRACT
Currently, to meet the growing expectations of patients regarding oral aesthetics must be prepared to provide, to the extent possible, the aesthetic results desired. One reason for the high demand for aesthetic treatments is the search for a beautiful smile, which is the expression of beauty and personality. However, to achieve a harmonious smile is needed between the symmetry structure of the lips, the gum and teeth, which can be achieved by enhancement procedure clinical crown. The gingival hyperplasia, which is the excessive increase of the gingival tissue, is one of the factors that can provide favorable cosmetic result and impair periodontal health. The purpose of presenting this case report is to show that a satisfactory final result can be achieved through periodontal surgery resective, aiming beyond aesthetics, the maintenance of periodontal health in patients who presented with gingival front-upper hyperplasia. We performed clinical and radiographic examination, where it was found absence of bone loss and therefore, after basic periodontal therapy proceeded with surgical technique of gingivectomy for removal of hyperplastic tissue and increased clinical crown of the maxillary anterior teeth. The patient was subsequently followed for 1 year at quarterly intervals, for periodontal maintenance. Both the desired aesthetic result and periodontal health were achieved, confirming the effectiveness of surgery as a procedure resective supporting the adequacy of gingival aesthetics and maintenance of periodontal health.
Keywords: Surgery, esthetics, gingivectomy, gingival hyperplasia, smiling

INTRODUÇÃO

A busca por um belo sorriso tem sido fator crescente dentro dos consultórios odontológicos, por parte dos pacientes que desejam resultados estéticos favoráveis, além da saúde bucal. No entanto, para se alcançar um sorriso harmonioso é necessário haver simetria entre a estrutura dos lábios, contorno gengival e dentes, que pode ser conseguido por procedimento de aumento de coroa clínica (ROCHA NETO et al., 2009).

Na prática clínica, as cirurgias plásticas periodontais estão disponíveis para uso corrente, restituindo a forma e a função do tecido gengival alterado. Uma correta indicação dessas cirurgias levará ao sucesso clínico, com potencialidade de melhora estética e funcional (MACIEL et al., 2013).

Entretanto, o sucesso estético do tratamento não depende apenas de fatores localizados, mas sim de harmonia entre a posição dos elementos dentários em relação à gengiva, lábios e rosto do paciente. Esses conceitos são fundamentais para a indicação e realização da gengivectomia, que se trata de cirurgia periodontal ressectiva, com finalidade estética, que também pode ser utilizada para corrigir hiperplasias teciduais (PEDRON et al., 2010a; NEMCOVSKY et al., 2001).

A hiperplasia gengival é o aumento exagerado do tecido gengival e é um dos fatores que pode proporcionar resultado estético desfavorável, prejudicando a saúde periodontal. Pode ser induzida tanto por biofilme dental, nos pacientes com higienização deficiente, quanto em pacientes que utilizam drogas como fenitoína, bloqueadores de canal de cálcio e ciclosporina, ou aida pode ser resultado de inflamação associada a problemas sistêmicos, tais como diabetes, gravidez ou irritação local provenientes de aparelhos ortodônticos (GUSMÃO et al., 2009; JORDÃO et al., 2007; SUZUKI et al., 2008; VIEIRA, et al., 2001).

A hiperplasia gengival inflamatória é um processo proliferativo não neoplásico, que se desenvolve frente a fatores irritativos crônicos de baixa intensidade. Assim, o acúmulo de biofilme e cálculos dentais pode desencadear inflamação e infecção gengival (PEDRON et al., 2009).

O biofilme dental se caracteriza como sendo massa bacteriana mole e aderente, que se deposita sobre as superfícies dentárias de forma contínua, não é eliminado através de jatos de ar, bochechos com água, nem por meio de mastigação de alimentos duros e fibrosos (OPPERMANN et al., 2001). Forma-se a partir de uma sequência ordenada de eventos que resulta em comunidade organizada, tanto do ponto de vista estrutural, quanto funcional e que apresenta grande diversidade de espécies microbianas (BRUNETTI et al., 2007).

O acúmulo do biofilme está diretamente relacionado com o desenvolvimento de cáries e doenças periodontais e de modo geral, a exposição do organismo à placa dental promove alterações no complexo vascular gengival, no conteúdo celular do tecido conjuntivo e no epitélio juncional (LINDHE et al., 2010) .

A resposta hiperplásica da gengiva pode ser resultado de inflamação crônica, pois biofilme dental e cálculo desencadeiam esse processo inflamatório. Nas faces vestibulares dos dentes anteriores, a hiperplasia gengival é mais comum, porém todas as outras faces e dentes também podem ser afetados (ALMEIDA; DIAS 2004).

O diagnóstico bem elaborado da etiologia da hiperplasia gengival é prioritário, visto que um erro nessa etapa poderá causar resultados insatisfatórios e complicações graves como a exposição radicular (HENRIQUES, 2004).

Uma pessoa ao sorrir expõe de 1 a 3 mm de gengiva ressaltando o tecido gengival interdental e ainda margem gengival; no entanto,

há pessoas que ao sorrirem expõem uma grande faixa de gengiva, chamado de sorrizo gengival, prejudicando a estética do sorriso e nesses casos, quando o tecido gengival cobre parcialmente a coroa dos dentes, o tratamento indicado é a cirurgia periodontal ressectiva (GUSMÃO et al., 2006; PASCOTTO et al., 2005).

A gengivectomia é uma cirurgia ressectiva estética, de fácil execução, apresenta bons resultados quando empregada corretamente, como em casos de coroa clínica curta, profundidade de sondagem maior ou igual a 3mm, sem perda óssea e com extensa faixa de gengiva queratinizada, melhorando assim a estética dental (FERNÁNDEZ; GONZÁLEZ et al., 2005; HENRIQUES, 2004).

Pela técnica de gengivectomia é possível realizar a remoção do tecido hiperplásico, expondo uma altura maior da coroa dentária, melhorando a harmonia do sorriso, por diminuir a altura do sorriso gengival e melorar a proporção altura/largura da coroa dental (PASCOTTO, 2005).

Porém, para a realização da gengivectomia é necessária medida profilática de higiene oral, antes de iniciar o tratamento e é preciso que o profissional instrua seu paciente a realizar uma higienização meticulosa e eficaz. O procedimento cirúrgico deve ser realizado quando os índices de placa bacteriana (O'Leary) forem inferiores a 20% (ALMEIDA; DIAS 2004).

O aumento de coroa clínica está indicado em casos de dentes anteriores mais curtos que o normal, ou devido a exposição excessiva da gengiva ou ainda em casos de sorriso gengival. Essa cirurgia se indica para estabelecer uma relação adequada da margem gengival com o lábio e para aumentar o comprimento dos dentes (LEVINE, 1997 apud SUZUKI, 2008; TEIXERA et al., 2008).

Como contra indicação para a realização da cirurgia de aumento de coroa clínica, destacam-se a presença de processo inflamatório, controle insatisfatório e inadequado do biofilme dental pelo paciente, a proporção raiz coroa desfavorável, o risco de exposição de furcas em dentes com mais de uma raiz, possibilidade de criação de desníveis na margem gengival e em casos que necessite remoção da crista óssea alveolar ou há pequena quantidade de gengiva inserida.

A execução incorreta da técnica pode trazer problemas gengivais como retração gengival excessiva, exposição do tecido ósseo, predisposição à doença periodontal e até mesmo a perda do elemento dental em casos onde não há grande quantidade de gengiva inserida. No período pós operatório deve-se ter cuidados com a alimentação, higienização, manutenção do cimento cirúrgico e hábitos parafuncionais (PEDRON, et al., 2010a).

Após a cirurgia deve ser ressaltada a importância da manutenção do periodonto, por meio do adequado controle do biofilme dental, visitas periódicas ao dentista para a correta terapia periodontal de suporte (manutenção periodontal), para manter a estética satisfatória, além de garantir a saúde dos tecidos gengivais (PEDRON et al., 2010b).

O propósito da apresentação desse caso clínico é mostrar que um resultado estético satisfatório pode ser conseguido por meio de cirurgia periodontal ressectiva, visando além da estética, a manutenção do periodonto saudável, em paciente que apresenta hiperplasia gengival ântero superior.

RELATO DO CASO CLÍNICO

A paciente A.C.O.S., gênero feminino, 26 anos de idade, cor parda, normorreativa, procurou a Clínica Odontológica de Periodontia da Unoeste, apresentando hiperplasia gengival

ântero superior e inferior com diminuição da coroa clínica dental, caracterizando bolsa periodontal falsa (Figura 1).



Figura 1. Hiperplasia gengival ântero superior e inferior.

Na anamnese a paciente queixou-se de dentes “pequenos”, mas mostrou boas condições sistêmicas e no exame clínico apresentava profundidade de sondagem maior que 4 mm, grande quantidade de gengiva inserida e presença e de biofilme e cálculos dentais nas arcadas superiores e inferiores. O exame radiográfico revelou que não havia perdas ósseas ou qualquer alteração no periodonto de sustentação (Figura 2).



Figura 2. Radiografias Periapicais dos elementos superiores.

Foi proposta terapia periodontal básica com algumas sessões de raspagem e alisamentos coronários e orientações de dieta e higiene oral. Como foi observada relação desarmônica entre comprimento do dente e rosto da paciente, mesmo após a terapia básica, foi sugerida cirurgia ressectiva (gengivectomia) para aumento de coroa clínica, com remoção do tecido hiperplásico, a fim de se recuperar a estética e saúde da paciente.

Sob anestesia local infiltrativa, com sonda milimetrada transferiu-se a profundidade de sondagem da área superior anterior para a região vestibular e lingual marcando os pontos sangrantes (Figura 3).



Figura 3. Demarcação dos pontos sangrantes.

A incisão primária, com gengivótomo de Kirkland, seguiu os pontos demarcados anteriormente dando contorno biselado para que o tecido ósseo não ficasse exposto (Figura 4).



Figura 4. Incisão Primária.

Com o gengivótomo de Orban realizou-se a incisão secundária (Figura 5), a fim de remover o tecido hiperplásico (Figura 6). [

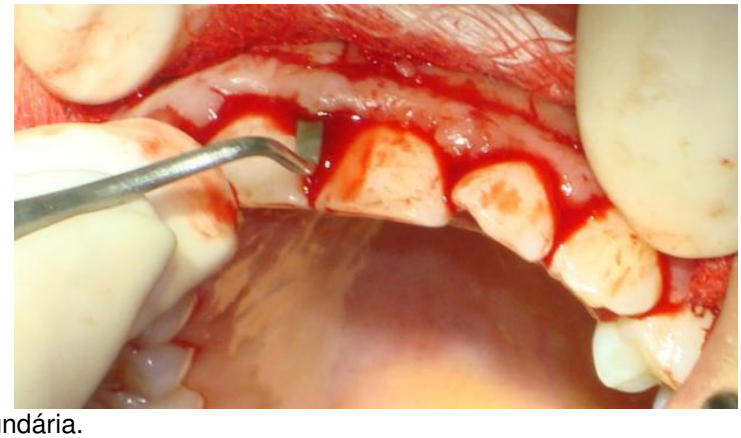

Figura 5. Incisão Secundária.

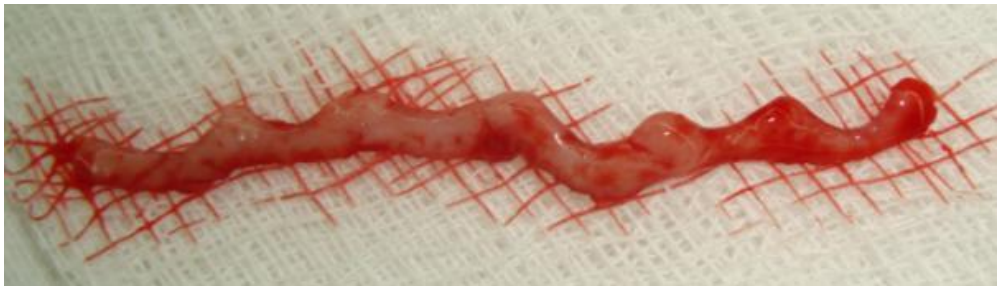

Figura 6. Tecido hiperplásico removido.

No palato também foram feitas as mesmas incisões para remoção do tecido hiperplásico, seguido da remoção dos cálculos residuais e dos tecidos de granulação (Figura 7).



Figura 7. Incisão no Palato.

Para devolver a anatomia e a estética da porção vestibular foi feita a escultura com alicate de cutícula (Figura 8) e alisamento da superfície com o gengivótomo de Kirkland (Figura 9).

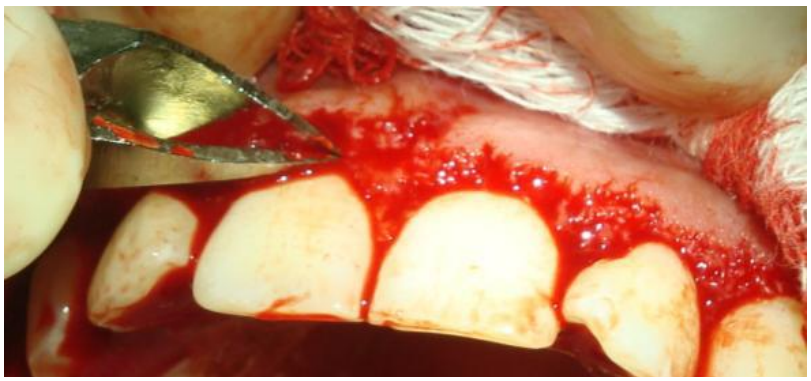

Figura 8. Escultura com alicate de cutícula.



Figura 9. Alisamento da superfície.

Seguiu-se irrigando com soro fisiológico, uso do fio dental para remoção do tecido de granulação das proximais e compressão com gaze embebida em soro fisiológico para realização da hemostasia local.

A região foi recoberta com cimento cirúrgico com devido cuidado para que esse não interferisse na oclusão e o mesmo foi mantido por

sete dias.

Foi prescrita medicação analgésica (dipirona 50 mg), embora no pós operatório a paciente não tenha relatado qualquer sintomatologia dolorosa.

Após sete dias removeu-se o cimento cirúrgico e notou-se bom quadro clínico, com apenas alguns pontos sangrantes (Figura 10). Quatorze dias após a cirurgia os pontos sangrantes desapareceram, havia boa cicatrização e três meses depois foi observada melhora da harmonia dental (Figura 11).



Figura 10. Aspecto sete dias após cirurgia.



Figura 11. Três meses depois.

A paciente foi acompanhada em intervalos trimestrais por um período de um ano para a terapia periodontal de suporte, onde foram realizados exames clínicos e raspagem e alisamento radicular para manutenção da saúde dos tecidos periodontais (Figura 12)



Figura 12. Terapia Periodontal de Suporte realizada no intervalo de 1 ano.

Com a finalização do caso clínico ficou nítida a melhoria na estética da paciente notando-se a importância da técnica ressectiva utilizada em pacientes que apresentam coroa clínica diminuída (Figura 13).



Inicial **12 meses depois**

Figura 13. Foto inicial e final.

DISCUSSÃO

A Odontologia é uma ciência que cada vez mais se preocupa com a promoção da saúde do paciente. A cárie e a doença periodontal têm sido demonstradas como as duas doenças mais prevalentes na cavidade oral e seus tratamentos são fundamentais e absolutamente necessários para a saúde e estética do paciente (FESTUGATTO et al., 2000).

Para Prichard (1966), o excesso de tecido gengival não causa somente problemas estéticos, mas também funcionais, como a diminuição da proteção do traumatismo da função mastigatória ou contribuindo com a doença gengival. Muitas vezes também surgem, pelo próprio excesso de gengiva, bolsas periodontais falsas que irão colaborar na manutenção do processo de inflamação.

Como no caso clínico anteriormente citado, nos procedimentos onde há grande exposição de tecido conjuntivo, autores como Paquette e Sheets (2002), relatam que as limitações físicas e psíquicas dos pacientes devem ser relevadas. É de extrema importância

que o cirurgião dentista alerte o paciente sobre as possíveis limitações do tratamento e possíveis resultados indesejáveis que podem surgir no período pós operatório.

Nos casos cuja finalidade é a estética, a gengivectomia da região ântero superior pode apresentar complicações no pós-operatório quando não for planejada corretamente, tais como: abertura de frestas interproximais, perda da papila gengival, prolongamento extremo das coroas clínicas, coroas clínicas diferentes e alterações fonéticas (STOLL; NOVAES, 1997; ODESSEY, 2006).

Para Lopes e Lopes (2001), a gengivectomia como técnica cirúrgica não está indicada para o aumento de coroa clínica, por haver limitações na extensão da gengiva inserida e por não ter acesso ao tecido ósseo ressaltando que para esse fim, o correto seria o retalho de espessura total com deslocamento apical. Entretanto, Lascala e Moussali (1995) indicaram a técnica da gengivectomia, em casos onde não havia necessidade de remoção de tecido ósseo.

Pereira et al., (2003) afirmaram que os aumentos gengivais dificultam o controle do biofilme dental, comprometem a estética e devem ser removidos cirurgicamente. Relataram que a gengivectomia é a técnica mais utilizada para esse fim, porém pode trazer algumas desvantagens no período pós-operatório inicial que poderiam ser contornadas com o retalho a bisel interno.

Cueva (1999) utilizou a técnica de gengivectomia em caso de aumento de coroa clínica do elemento 13 ao 15 sendo um elemento dental natural, outro coroa metalo cerâmica e por último uma área edentada de um pôntico. Obteve ótimos resultados ressaltando que o protesista após o procedimento foi capaz de colocar coroas com dimensões anatômicas mais adequadas.

Pedron et al. (2010b) também utilizaram a técnica de gengivectomia para restabelecer a harmonia do sorriso em paciente com coroa clínica curta dos dentes ântero superiores e ântero inferiores, que apresentava exposição excessiva da gengiva durante o sorriso, conhecida por sorriso gengival e como nos casos citados anteriormente, também alcançaram resultados favoráveis.

Já Suzuki et al., (2008) em caso clínico de aumento de coroa clínica na região anterior para corrigir o sorriso gengival, lançaram mão da técnica de Retalho Mucoperiostal de Widman Modificado e concluiram que também obtiveram resultados estéticos permitindo a satisfação do paciente.

O excesso de tecido gengival é uma das queixas frequentes dentro dos consultórios odontológicos, fato comprovado na presente situação, cuja técnica escolhida para tratamento foi a gengivectomia com bisel externo, por haver quantidade suficiente de gengiva inserida, ausência de perda óssea, a não necessidade de intervenção na crista alveolar e pelo sorriso gengival da paciente, que resultava em problemas estéticos. A técnica de gengivectomia pode ser assim descrita: primeiramente, o sulco gengival é medido com sonda periodontal milimetrada, para verificar a profundidade da bolsa periodontal. Sob anestesia infiltrativa, é feita a demarcação dos pontos sangrantes transferindo os valores encontrados na sonda milimetrada para a porção vestibular da gengiva inserida. A incisão primária é realizada com gengivótomo de Kirkland ou lâmina de bisturi (n° 15) unindo os pontos sangrantes. Geralmente se utiliza a técnica de bisel externo inclinando a lâmina 45° em relação à coroa dentária, porém pode-se realizar a técnica de bisel interno com a mesma inclinação, mas em direção à porção radicular. Para liberar o tecido gengival que deve ser removido, incisões secundárias devem ser realizadas nas regiões

interproximais, utilizando o gengivótomo de Orban. Para melhorar a estética é realizada a gengivoplastia ou scrapping, removendo tecido de granulação e proporcionando melhor contorno gengival (FERNÁNDEZ-GONZÁLEZ et al., 2005; PEDRON et al., 2010b).

A proteção da ferida cirúrgica é feita com cimento cirúrgico e deve ser mantida de 7 a 10 dias. A higiene bucal deve ser orientada a fim de controlar o biofilme bacteriano. A prescrição de medicamentos como analgésicos e antiinflamatórios pode ser necessária bem como antissépticos bucais nesse período (STOLL; NOVAES, 1997). A manutenção periodontal deve ser realizada por ser muito importante não apenas para manter a estética, mas também evitar recidiva da doença periodontal e para controle do biofilme dental.

No caso descrito obteve-se resultado satisfatório tanto estético quanto funcional e satisfação da paciente. Por meio da manutenção periodontal realizada durante doze meses, em intervalos trimestrais, foi observado que não houve recidivas mantendo a estética e sorriso harmonioso.

Pode-se concluir, enfim, que a gengivectomia é uma cirurgia ressectiva gengival empregada dentro da Periodontia para aumento de coroa clínica, é um procedimento de fácil execução, efetivo, ajuda na estética dental e na saúde periodontal. Quando bem empregada oferece resultados favoráveis, restabelecendo a saúde e a estética ao paciente.

CONFLITO DE INTERESSES

Os autores declaram não haver qualquer potencial conflito de interesse que possa interferir na imparcialidade deste trabalho científico.

REFERÊNCIAS

Almeida AP, Dias GS. Hiperplasia gengival: diagnóstico e tratamento. Revista Portuguesa de Estomatologia, Medicina Dentária e Cirurgia Maxilo Facial, 2004. Acesso em: 6 setembro 2012. Disponível em: <http://www.ceimplantology.com/downloads/articles/Hiperplasia.pdf>

Brunetti MC, Fernandes MI, Moraes RGB. Fundamentos da Peridontia: Teoria e Prática. 1.ed. São Paulo: Artes Médicas; 2007. p.27.

Cueva,MA. Procedimentos estéticos básicos na periodontia: aumento de coroa clínica e recobrimento da retração gengival. Revista Gaúcha de Odontologia, 1999;47(1): 13-20.

Fernández-González R, Arias-Romero J, Simonneau-Errando G. Erupción pasiva aterada. Repercusiones em la estética dentofacial. Revista del ilustre Consejo General de Colegios de Odontólogos y Estomatólogos de España, 2005;10(3): 289-302.

Festugatto FE, Daudt FARL, Rosing CK. Aumento de coroa clínica: comparação de técnicas de diagnóstico de invasão do espaço biológico do periodonto. Revista Periodontia, 2000;9(1): 42-49.

Henriques PG. Estética em periodontia e cirurgia plástica periodontal. 2.ed. São Paulo, Livraria Santos Editora Ltda; 2004.

Jordão KCF, Spin Neto R, Marcantonio Junior, E. Aumento de coroa clínica com finalidade estética e funcional: relato de caso clínico. Revista de Odontologia da UNESP, 2007;36 (número especial).

Lascala NT, Moussali NH. Compêndio terapêutico periodontal. 2.ed. São Paulo: Artes Médicas; 1995.

Lindhe J, Karring T, Lang NP. Tratado de periodontia clínica e implantologia oral. 5.ed., Rio de Janeiro: Guanabara Koogan; 2010. p.195.

Lopes JCA, Lopes RR. Reparação periodontal após cirurgia de aumento de coroa clínica por meio de instrumentos manuais e rotatórios: Estudo biométrico em humanos. Revista Periodontia, 2001;10(1): 1-18.

Maciel TN, Martins FR. Aumento de coroa clínica estético. Revista Uniplac, 2012;1(1). Acesso em: 7 agosto 2012. Disponível em: <http://www.revistauniplac.net/ojs/index.php/uniplac/article/view/439 >

Nemcovsky CE, Artzi Z, Moses O. Preprosthetic clinical crown lengthening procedures in the anterior maxilla. Practice Procedures on Aesthetic Denture, 2001;13(7): 581-8.

Odessey, E. A.; Cohn, A. B.; Casper, F.; Schechter, L. S. Hereditary gingival fibromatosis: aggressive 2-stage surgical resection in lieu of traditional therapy. Annals of Plastic Surgery, 2006;57(5): 557-60.

Opermann VR, Rosing CK. Periodontia Ciência e Clínica. 1.ed., São Paulo: Artes Médicas; 2001. http://dx.doi.org/10.1097/01.sap.0000229059.20539.0e

Paquette JM, Sheets CG. Beyond Cosmetics – the esthetic rehabilitative patient. CDA Journal, (periodico online) 2002. Acesso em: 6 setembro 2012. Disponível em: <http://www.cda.org/cda_member/pubs/journal/jour1102/sheets.htm >

Pascotto RC, Moreira M. Integração da Odontologia com a Medicina estética. Revista Gaúcha de Odontologia, 2005;53(3): 171-175.

Pedron IG, Gomes T, Loureiro CCS, Aburad A, Adde CA. A doença periodontal como fato etiopatogênico à hiperplasia gengival inflamatória. Revista Odonto, 2009;17(34): 76-81.

Pedron IG, Utumi ER, Silva LPN, Moretto LEML, Lima TCF, Ribeiro MA. Cirurgia Gengival Ressectiva no tratamento da desarmonia do sorriso. Revista Odontológica do Brasil Central, 2010;18(48): 87-91.

Pedron IG, Utumi ER, Tancredi ARC, Perrella A, Perez FEG. Sorriso gengival: cirurgia ressectiva coadjuvante à estética dental. Revista Odonto, 2010;18(35): 87-95.

Perereira SLS, Moreira DV, Mota OML, Stefani CM, Carlos MX. Comparação clínica das técnicas de gengivectomia e retalho de bisel interno na remoção cirúrgica de aumento gengival inflamatório: relato de caso clínico. Revista Brasileira de Cirurgia Periodontal, 2003;1(2): 112-116.

Prichard JF. Advanced periodontal disease: surgical and prosthetic management. Philadelphia, W.B. Saunders Co.; 1966. p.420.

Rocha Neto OM, Damim L. Cirurgias Periodontais: Procedimentos relacionados à estética. Diálogos e Ciência – Revista da rede de ensino FTC, 2009; 3(9): 73-78.

Stoll LB, Novaes AB. Importância, indicações e técnicas do aumento de coroa clínica. Revista Associação Paulista Cirurgião Dentista, 1997;51(3): 269-273.

Teixeira MB, Nishita PM, Bonotto AP, Basso L, Silva C. Aumento estético de coroa clínica: Descrição de casos clínicos. Revista Dens, 2008;16(2): 15.

Vieira MLSO, Calvassan KH, Martins Jr W, Grisi MFM, Salvador SL. Hiperplasia gengival medicamentosa: aspecto clínico, aspecto histopatológico e tratamento – Revisão de Literatura. Revista Peridontia, 2001;10(2): 17-23.