http://journal.unoeste.br/index.php/cv
DOI: 10.5747/cv.2021.v13.n3.v336
ISSN on-line 1984-6436

Colloquium Vitae

Submetido: 14/06/2021 Revisado: 24/02/2022 Aceito: 02/04/2022

# INFARTO NÃO ATEROSCLERÓTICO EM PACIENTE OCTOGENÁRIA POR EMBOLIA CORONARIANA: UM RELATO DE CASO

Bruno Linares Pereira Mathias, Carolina Lara Pereira de Oliveira Santos, Fernanda Dos Santos Machado, Henrique Issa Artoni Ebaid, Michel Ulloffo do Nascimento, Charlene Troiani do Nascimento

Universidade do Oeste Paulista – UNOESTE, Presidente Prudente, SP. E-mail: brunomedxlv@gmail.com

**RESUMO**

Este estudo, realizado a partir de análise de prontuário e revisão de literatura, aborda o quadro de um infarto agudo do miocárdio (IAM) de etiologia não aterosclerótica, decorrente de embolia coronariana, consequente à fibrilação atrial (FA). O IAM por embolia tem fisiopatologia, controle e prognóstico pouco estabelecidos, apesar da conduta terapêutica corresponder àquela observada nos IAM ateroscleróticos, na maioria das ocorrências. O objetivo deste trabalho foi relatar e discutir o episódio de um IAM não aterosclerótico por embolia de coronária, com o intuito de evitar que novos diagnósticos passem despercebidos. Em conclusão, a FA foi o fator etiológico envolvido neste evento e o acometimento da artéria coronária direita, como observado neste caso, não é recorrente.

**Palavras-chave:** infarto agudo do miocárdio; infarto não aterosclerótico; embolia coronariana; tromboaspiração; paciente octogenário; fibrilação atrial.

## NON-ATHEROSCLEROTIC INFARCTION IN AN OCTOGENARIAN PATIENT DUE TO CORONARY EMBOLISM: A CASE REPORT

**ABSTRACT**

This study, based on medical records analysis and literature review, addresses the condition of an acute myocardial infarction (AMI) of non-atherosclerotic etiology, resulting from coronary embolism, consequent to atrial fibrillation (AF). IAM caused by embolism has poorly established pathophysiology, control and prognosis, although the therapeutic approach corresponds to that observed in atherosclerotic AMI, in most cases. The goal of this study was to report and discuss the episode of a non-atherosclerotic AMI due to coronary embolism, in order to prevent new diagnoses from going unnoticed. In conclusion, AF was the etiological factor involved in this event and the involvement of the right coronary artery, as observed in this case, is not recurrent.

**Keywords:** acute myocardial infarction; non-atherosclerotic infarction; coronary embolism; thrombus aspiration; octogenarian patient; atrial fibrillation.

## INTRODUÇÃO

O Infarto Agudo do Miocárdio (IAM) é mais conhecido como ataque cardíaco e consiste na morte de parte do tecido do músculo do coração, tendo como alvo os cardiomiócitos, devido à obstrução de artéria coronária resultando em isquemia tecidual. Essa oclusão, na maioria dos casos, ocorre por meio da formação de um trombo sobre uma área anteriormente comprometida por aterosclerose, causando estreitamentos da luz vascular das artérias que irrigam o órgão.[1]

Trata-se de um evento clínico que configura entre os principais agravos à saúde da população, caracterizando uma das maiores causas de morbidade e mortalidade. Consiste na patologia com maior índice isolado de óbitos no Brasil, responsável por cerca de 100.000 mortes


Artigo Open Access sob uma licença CC BY-NC-ND (http://creativecommons.org/licenses/by-nc-nd/4.0/).

anuais e sua taxa de mortalidade chega a 183,3/100.000 habitantes.[2]

Em grande parte das ocorrências de infarto, os fatores de risco desempenham um importante papel no desenvolvimento da doença. Estes podem ser classificados em modificáveis, como dislipidemias, Hipertensão Arterial Sistêmica (HAS), tabagismo, Diabetes Mellitus, sedentarismo, estresse e obesidade; e não modificáveis, sendo eles sexo, idade, raça e história familiar de doença aterosclerótica.[3]

De acordo com a *European Society of Cardiology*, *American College of Cardiology Foundation*, *American Heart Association* e *World Heart Federation* o IAM é classificado em 5 tipos. O tipo 1 é proveniente de trombose coronariana e causa fratura, ruptura ou erosão da placa aterosclerótica. O tipo 2 não tem associação com a presença de placa aterosclerótica e é decorrente de uma alteração nas concentrações de oxigênio. O tipo 3 é caracterizado pelo IAM seguido de óbito, em detrimento de seus sintomas desencadeantes. Já o IAM tipo 4 é dividido em 4A, que é consequente de intervenção coronariana percutânea e 4B que ocorre por acometimento de vasos devido à presença de trombos em casos de implantação de *stent*. Por fim, o tipo 5 está relacionado à cirurgia de revascularização do miocárdio.[4]

Dentre a subdivisão acerca do IAM, o caso do relato que será discutido se enquadra no tipo 2. Esta classificação está associada à ocorrência do IAM sem eventos prévios de aterosclerose, como: arterite coronária, espasmo coronariano, trauma das artérias coronárias, doenças metabólicas, doença proliferativa mio-intimal e distúrbios hematológicos (estados de hipercoagulabilidade). No entanto, a maioria dos casos da patologia em estudo está associada à existência de placas de ateroma em artérias coronárias suscetíveis à presença de trombos ou vasoespasmos.[5]

Conforme o caso que será abordado neste estudo haverá o relato de um evento não comumente reportado na literatura, sendo este o IAM com a presença de embolia em artérias coronárias previamente normais. Apesar de haver semelhança no curso clínico entre infartos de causas associadas à presença e à ausência de placas de ateroma, seus prognósticos são distintos, sendo os não ateroscleróticos detentores de melhor evolução clínica.[6,7]

O objetivo do artigo compreendeu relatar um caso de IAM não aterosclerótico por embolia em paciente octogenária, descrevendo a associação entre fatores de riscos para a trombogênese e a formação do êmbolo coronariano (EC), de modo a evidenciar os padrões anátomo-morfológicos mais frequentes neste tipo de IAM para que, por fim, fosse discutido o diagnóstico pouco frequente da paciente em contraponto às causas mais comuns.

## DESCRIÇÃO DO CASO

A descrição e divulgação do presente caso foi avaliada e aprovada pelo Comitê de Ética em Pesquisa (CEP) da UNOESTE, sob o protocolo CAAE 34103820.0.0000.5515.

Paciente do sexo feminino, 85 anos, foi admitida no Pronto Socorro de um hospital terciário no interior paulista durante a madrugada com quadro de dor retroesternal, do tipo aperto, na região precordial, mal-estar e lipotimia, presentes desde o dia anterior a sua internação. Antecedentes pessoais: HAS, doença arterial coronariana (DAC) e demência senil. Apresentava bom estado geral, embora se mostrasse confusa. Pressão arterial 140/80 mmHg; frequência cardíaca 92 batimentos por minuto; frequência respiratória 20 incursões por minuto; saturação parcial de oxigênio 98% em ar ambiente. À ausculta cardiovascular identificaram-se bulhas cardíacas arrítmicas normofonéticas com ausência de sopros; à ausculta pulmonar detectou-se murmúrio vesicular presente sem ruídos adventícios. Destacam-se ainda membros inferiores edemaciados, graduados 2+/4+. Conforme registrado em prontuário médico, as condutas iniciais tomadas foram: a realização de eletrocardiograma, raios-X de tórax e administração de clopidogrel, tendo como resultado supra de ST, parede inferior com imagem em espelho e fibrilação atrial. Foi discutido o caso com residente responsável pelo atendimento inicial na sala de emergência, comunicando ao departamento de hemodinâmica para realização de cineangiocoronariografia. Na execução deste exame, por acesso através da artéria radial direita, fora concluído: pressões normais em ventrículo esquerdo e aorta, circulação coronariana com lesão uniarterial em artéria coronária direita, totalmente ocluída no terço distal (figura 1); irregularidades parietais discretas na artéria descendente anterior, em que foi observada “ponte miocárdica” no terço médio com redução de 70% da luz arterial na


Artigo Open Access sob uma licença CC BY-NC-ND (http://creativecommons.org/licenses/by-nc-nd/4.0/).

sístole, e nas demais artérias. Seguiu-se com a execução de angioplastia primária coronariana.

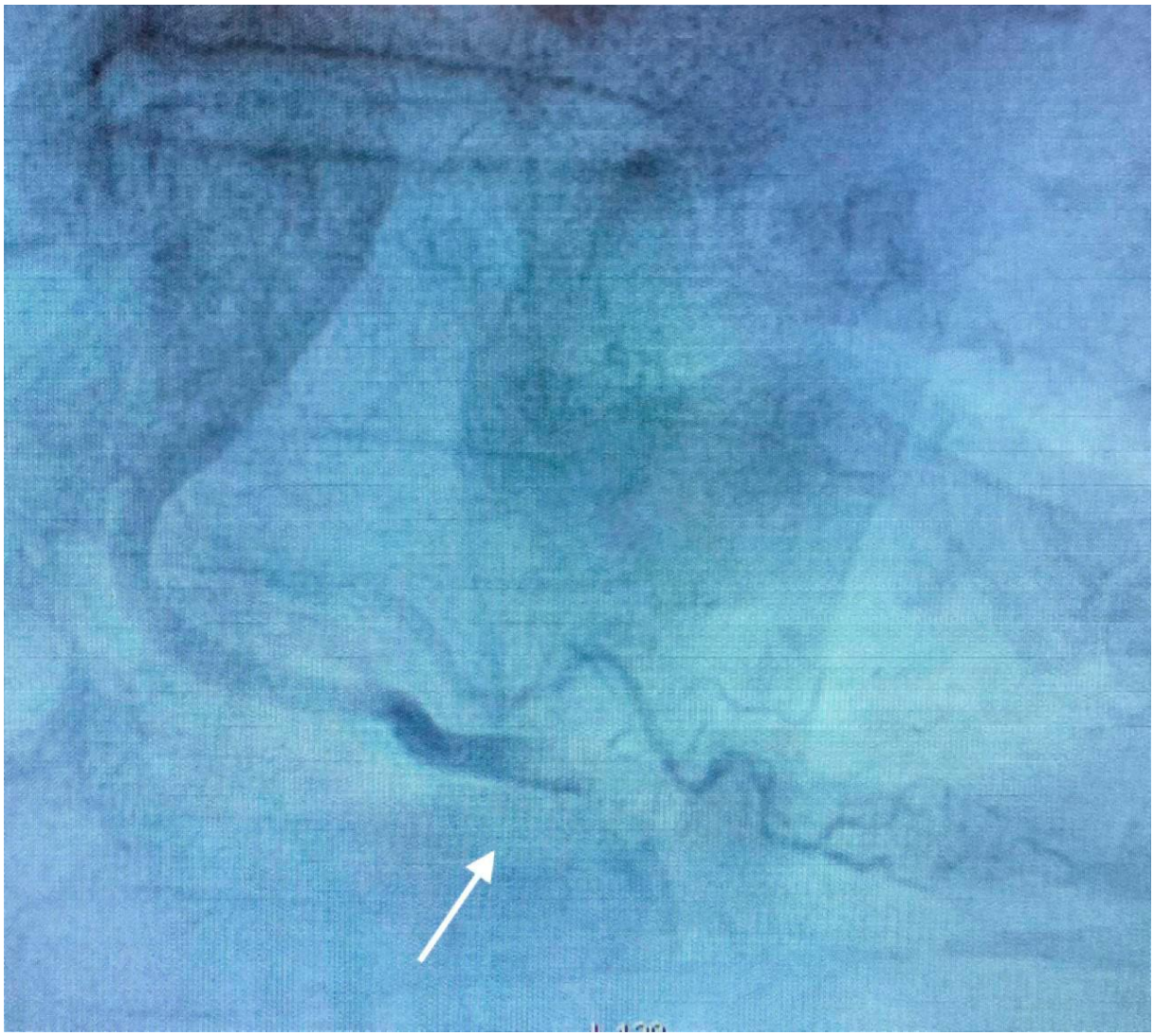

**Figura 1.** Artéria coronária direita totalmente ocluída no terço distal (ponta de seta). Presença de trombo intracoronário.

Neste procedimento realizou-se a recanalização com a aspiração de trombos intracoronários (figura 2). Após resultado satisfatório, foi direcionada para recuperação na UTI coronariana sem queixas de dor e mantida em monitorização (figuras 3).


Artigo Open Access sob uma licença CC BY-NC-ND (http://creativecommons.org/licenses/by-nc-nd/4.0/).

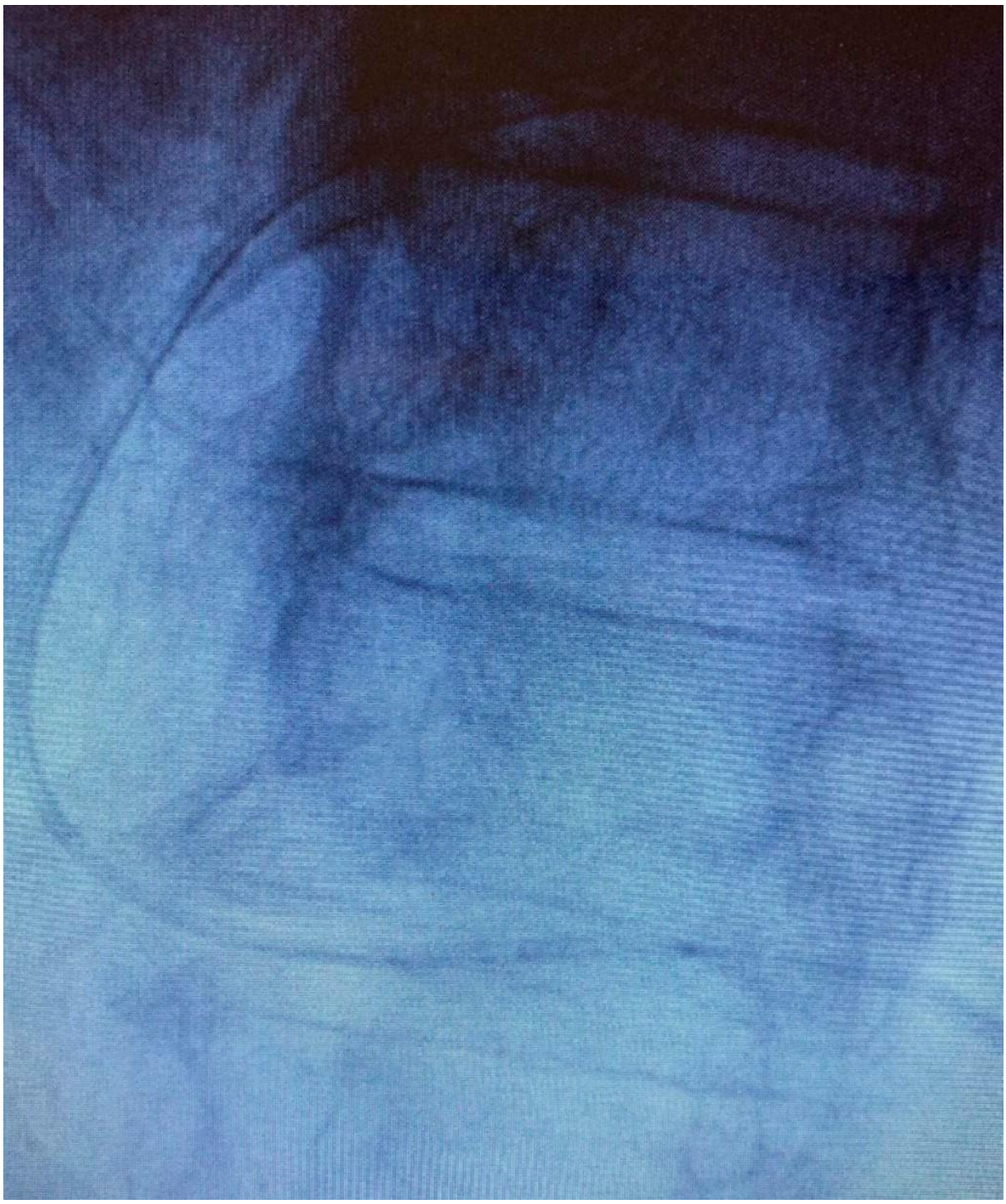

**Figura 2.** Realizando aspiração de trombos.


Artigo Open Access sob uma licença CC BY-NC-ND (http://creativecommons.org/licenses/by-nc-nd/4.0/).



**Figura 3.** Pós aspiração de trombos.

Paciente recebe alta para enfermaria da cardiologia, estável hemodinamicamente, sem uso de droga vasoativa, eupneica em ar ambiente, com marcadores de necrose miocárdica com melhora e assintomática. No dia seguinte ao encaminhamento para leito de enfermaria, apresentou episódios febris que persistiam, taquicardia e Glasgow 6, razão esta em que fora oferecido suporte ventilatório. Perante este quadro, fora administrado piperacilina sódica com tazobactam sódico e coletado cultura. Dado o seu prognóstico reservado, a família foi devidamente informada sobre a gravidade do caso e a paciente posteriormente tratada sob cuidados paliativos. Ainda neste dia o quadro agravou-se, tendo como desfecho o óbito.

## DISCUSSÃO DO CASO

Uma parcela considerável dos IAM é decorrente do processo aterosclerótico. Entretanto, há casos, como o abordado neste relato, que não correspondem às estatísticas consistindo no IAM não aterosclerótico. Destacam-se como suas prováveis causas: envolvimento com drogadição (relatada principalmente em usuários de cocaína), endocardite infecciosa e valvopatia mitral (prolapso de valva). O IAM em coronárias angiograficamente normais é um evento clínico pouco frequente, ocorrendo entre 1% e 12% dos casos, fazendo parte deste grupo a embolia coronariana.[6,8]

A embolização na circulação coronariana diferencia os padrões de IAM a depender da artéria ocluída. Os êmbolos tendem a acometer a artéria coronária esquerda, à nível dos ramos epicárdio e intramural distal, três a quatro vezes mais que a artéria coronária direita. O maior envolvimento do lado esquerdo das coronárias pode estar relacionado ao fluxo preferencial na artéria coronária esquerda devido à morfologia da válvula aórtica.[9,10]

Dentre as prováveis fontes para a embolização, encontram-se: próteses valvares cardíacas, endocardite infecciosa, trombo intracavitários, estenose valvar cardíaca, fibrilação atrial, aneurisma de ventrículo esquerdo, cardiomiopatia dilatada, tumores cardíacos, disseção de artéria coronária, até


Artigo Open Access sob uma licença CC BY-NC-ND (http://creativecommons.org/licenses/by-nc-nd/4.0/).

estados hipercoagulantes são considerados possíveis neste contexto.[8]

A paciente relatada, cujo IAM é classificado como tipo 2, apresentava dentre as etiologias supracitadas a fibrilação atrial, que em mais de 70% dos casos, está associada ao risco aumentado de IAM em paciente sem Doença Arterial Coronariana. Entretanto, apenas 2,9% dos pacientes que apresentam EC evoluem para IAM. [11,12]

Devido ao curto período de internação da paciente, não foi possível constatar outras possíveis fontes embólicas. É muito provável que êmbolos em coronárias sejam subdiagnosticados por diversos motivos, como por exemplo: a falha na distinção entre embolia e trombose, falha ao relatar casos clínicos, falha ao procurar sistematicamente pequenos êmbolos.[10]

De acordo com a pesquisa em questão, são admitidos como prováveis mecanismos formadores da embolia: a grande diferença entre o calibre da aorta e das artérias coronárias; as artérias coronárias se localizarem na raiz da aorta e o enchimento das coronárias acontecer durante a diástole.[13]

Em relação à conduta terapêutica em pacientes com IAM com supradesnivelamento do segmento ST em casos de etiologia por embolização coronariana não se distingue muito do manejo em pacientes com infartos agudos do miocárdio por causa aterosclerótica.[14]

A reperfusão miocárdica, por técnica de intervenção coronária percutânea primária (ICP), consiste no padrão ouro para o tratamento de IAM, sendo desnecessária a aplicação de *stents* já que a fisiopatologia não envolve a presença de placas de ateroma. Em contrapartida, estudos afirmam que octogenários submetidos à ICP apresentam maior mortalidade e mais complicações.[14,15]

O presente estudo apresenta limitações, como a falta de dados no prontuário e a não realização de outros exames complementares durante a internação da paciente, haja visto o curto período até o óbito. Contudo, infere-se que o IAM não se limita apenas ao processo aterosclerótico, ainda que este tipo seja o mais frequente.

Os infartos por EC também são relevantes, apesar de nem sempre precisamente diagnosticados. Neste caso, a FA é tida como a provável causa do evento cardíaco. Além disso, conclui-se que o acometimento da artéria coronária direita contraria aos padrões anátomo-morfológicos e a ausência de aterosclerose diverge dos padrões fisiopatológicos mais frequentes do IAM.

## CONFLITO DE INTERESSE

Os autores declaram não haver qualquer potencial conflito de interesse que possa interferir na imparcialidade deste trabalho científico.

## REFERÊNCIAS


1. Renato Assunção Ribeiro K, Pinheiro da Silva L, Luzia Silva Lima M. Conhecimento do Infarto agudo do miocárdio: implicações para assistência de enfermagem Rev Enferm UFPI. 2016;5(4):63–71. DOI: https://doi.org/10.26694/reufpi.v5i4.5546

2. Santos J, Meira KC, Camacho AR, Salvador PTC de O, Guimarães RM, Pierin ÂMG, et al. Mortalidade por infarto agudo do miocárdio no Brasil e suas regiões geográficas: análise do efeito da idade-período-coorte. Ciência & Saúde Coletiva. 2018; 23(5):1621–34. DOI: https://doi.org/10.1590/1413-81232018235.16092016.

3. Mathioni Mertins S, Loro MM, Winkelmann ER, Pannebecker JM, Bernat Kolankiewicz AC. Prevalência de fatores de risco em pacientes com infarto agudo do miocárdio. Avances en Enfermería. Universidad Nacional de Colombia; 2016 Jul 26;34(1):30. DOI: http://dx.doi.org/10.15446/av.enferm.v34n1.37125

4. Schmidt MM, Quadros AS de, Martinelli ES, Gottschall CAM. Prevalência, etiologia e características dos pacientes com infarto agudo do miocárdio tipo 2. Revista Brasileira de Cardiologia Invasiva. 2015 Apr;23(2):119–23. DOI: https://doi.org/10.1016/j.rbci.2015.12.010

5. Lima Dantas. JV. Clearance de Creatinina sérica como marcador de prognóstico e fator preditor nas síndromes coronarianas agudas (SCA): Registro SOL [monografia] [Internet]. Aracaju: Universidade Federal De Sergipe Centro De Ciências Biológicas E Da Saúde Departamento De Medicina, 2018 [citado em 2022 maio 20]. Disponível em: https://ri.ufs.br/bitstream/riufs/7777/2/Jo%c3%a3o_Victor_Lima_Dantas.pdf



Artigo Open Access sob uma licença CC BY-NC-ND (http://creativecommons.org/licenses/by-nc-nd/4.0/).

6. Bastante T, Rivero F, Cuesta J, Benedicto A, Restrepo J, Alfonso F. Nonatherosclerotic Causes of Acute Coronary Syndrome: Recognition and Management. Current Cardiology Reports [Internet]. 2014;16(11):543. DOI: https://doi.org/10.1007/s11886-014-0543-y

7. Feitosa-Filho, G. et. al. Infarto do miocárdio sem doença coronariana obstrutiva (Síndrome MINOCA). Rev. Científica HSI. 2018; 2 Set (3): 14 - 17. DOI: https://doi.org/10.35753/rchsi.v2i3.102

8. Maldonado R, Madariaga A, López C, Nazza C, Prieto JC. Clinical characteristics of patients with Acute Myocardial Infarction and no significant coronary artery lesions: GEMI Study (2011-1013) Background: Acute myocardial infarction (AMI). Rev Chil Cardiol [Internet]. 2014 Dec [cited 2021 June 08] ; 33(3):65-172. DOI: http://dx.doi.org/10.4067/S0718-85602014000300001.

9. Kardasz I, de Caterina R. Myocardial infarction with normal coronary arteries: a conundrum with multiple aetiologies and variable prognosis: an update. Journal of Internal Medicine [Internet]. 2007 Apr 1;261(4):330–48. DOI: https://doi.org/10.1111/j.1365-2796.2007.01788.x

10. Prizel KR, Hutchins GM, Bulkley BH. Coronary artery embolism and myocardial infarction. A clinicopathologic study of 55 patients. Annals of Internal Medicine. 1978;88(2):155–61. DOI: https://doi.org/10.7326/0003-4819-88-2-155

11. Shibata T, Kawakami S, Noguchi T, Tanaka T, Asaumi Y, Kanaya T, et al. Prevalence, clinical features, and prognosis of acute myocardial infarction attributable to coronary artery embolism. Circulation. 2015 Jul 28;132(4):241–50. DOI: https://doi.org/10.1161/CIRCULATIONAHA.114.015134

12. Kamel H, Healey JS. Cardioembolic Stroke. Circulation Research. Lippincott Williams and Wilkins; 2017 Feb 3;120(3):514–26. DOI: https://dx.doi.org/10.1161%2FCIRCRESAHA.116.308407

13. Garg RK, Jolly N. Acute myocardial infarction secondary to thromboembolism in a patient with atrial fibrillation. International Journal of Cardiology. 2007 Dec 15;123(1):e18-20. DOI: https://doi.org/10.1016/j.ijcard.2006.11.095

14. Ruben M, Coggiola J, Rossi L, Giménez F, Berlier P, Perello L, et al. Acute myocardial infarction caused by coronary embolism in patients with atrial fibrillation. Revista Conarec. 2017;40:170-72.

15. D'Avila AC, Filho RR, Schmidt MM, Melleu K, de Oliveira Cardoso C, Gottschall CAM, et al. Angioplastia coronariana primária em pacientes com mais de 80 anos. Revista Brasileira de Cardiologia Invasiva. Elsevier BV; 2015 Oct;23(4):261–5. DOI: https://doi.org/10.1016/j.rbci.2016.12.004


Artigo Open Access sob uma licença CC BY-NC-ND (http://creativecommons.org/licenses/by-nc-nd/4.0/).