http://journal.unoeste.br/index.php/cv
DOI: 10.5747/cv.2023.v15.v360
ISSN on-line 1984-6436

Colloquium Vitae

Submetido: 25/03/2021 Revisado: 01/12/2022 Aceito: 03/03/2023

TUMOR FILÓIDE MALIGNO: UMA NEOPLASIA MAMÁRIA RARA E AGRESSIVA

Mariana Martins Borges Frias, Carolina Corrêa Medeiros Marchese, Izabela Valadão Simão, Hiasmin Melo Peres, Rafael da Silva Sá

Universidade do Oeste Paulista – UNOESTE, Presidente Prudente, SP. E-mail: marianabfrias@hotmail.com

RESUMO

O Tumor Filóide (TF) da mama é uma neoplasia incomum que consistem em um tumor fibroepitelial, circunscrito, com estrutura foliácea, formado por tecido epitelial e conjuntivo. Frequentemente acomete mulheres com idade entre 40-50 anos. Segundo a Organização Mundial da Saúde (OMS), os TF apresentam três formas – benigno, borderline e maligno. O tratamento é cirúrgico. Os efeitos da radioterapia e quimioterapia adjuvante ainda são incertos. Este trabalho relata o caso de uma paciente de 54 anos, feminino, admitida em ambulatório de especialidades, com a presença de tumoração na mama esquerda há cerca de 6 anos, sem ter procurado nenhum atendimento anteriormente. Foi submetida à mastectomia esquerda em hospital terciário. Após o procedimento, a análise anatomopatológica revelou tumor filóide maligno. Na reavaliação, apresentou cicatriz cirúrgica com bom aspecto e encontra-se em acompanhamento com a oncologia clínica e fisioterapia motora. Paciente permanece até os dias atuais com boa qualidade de vida e ausência de sinais de recidiva.

Palavras-chave: tumor filóide, neoplasias da mama, neoplasia maligna, sarcoma, mastectomia.

MALIGNANT PHYLLODES TUMOR: A RARE AND AGRESSIVE BREAST NEOPLASM

ABSTRACT

Phyllodes tumor (PF) of the breast is uncommon neoplasms which consisting in a fibroepithelial, circumscribed, with foliaceous structure, composed of epithelial and connective tissue. Often, affects woman aged between 40 and 50 years. According to the World Health Organization (WHO), the PF has three forms – benign, borderline and malignant. The treatment is surgical. The effects of radiotherapy and adjuvant chemotherapy are still uncertain. This study reports the case of a 54-years-old patient, feminine, admitted to a specialty clinic with presence of left breast tumor for six years, without seeking any assistance previously. Was submitted to be left mastectomy in a tertiary hospital. After the procedure, the anatomopathological analysis revealed a phyllodes tumor. At the time reassessment, apresent good looking surgical scar and is being followed-up with clinical oncology and motor physiotherapy. The patient remains to this day with a good quality of life and no signs of recurrence.

Keywords: phyllodes tumor, breast neoplasms, malignant neoplasms, sarcoma, mastectomy.

INTRODUÇÃO

O tumor Filóide (TF) da mama, também denominado tumor phyllodes, é uma neoplasia pouco comum, que constitui menos de 1% dos tumores de mama. Trata se de um tumor fibroepitelial relativamente bem circunscrito, com estrutura foliácea, constituído por tecido epitelial e conjuntivo, que corresponde 2 a 3% desse tipo de neoplasia, sendo o sarcoma mais frequente na mama[1]. Frequentemente acomete mulheres com idade entre 40- 50 anos. Esta incidência facilita o diagnóstico diferencial com o fibroadenoma, visto que esse é mais incidente em mulheres mais jovens[2].

O termo original Cistossarcoma Filóide foi descrito em 1838 por Johannes Muller, para

Artigo Open Access sob uma licença CC BY-NC-ND (http://creativecommons.org/licenses/by-nc-nd/4.0/).

designar um tumor o qual macroscopicamente tinha aparência de carne de peixe[3]. Segundo a Organização Mundial da Saúde, os tumores filóides apresentam três formas – benigno, borderline e maligno. Essa subdivisão foi feita de acordo com critérios como: celularidade, margem, índice mitótico e pleomorfismo[4].

O TF benigno possui celularidade baixa, margens expansivas, índice mitótico menor ou igual 4/10 campos e pleomorfismo discreto, enquanto que o TF *borderline* apresenta margens indefinidas, índice mitótico de 5 a 9/10 campos e pleomorfismo moderado. Já o TF maligno é caracterizado por celularidade alta, presença de margens infiltrativas, índice mitótico maior ou igual 10/10 campos e pleomorfismo acentuado, apresentando 25% de chance de recorrência e baixa taxa de metástase[1,4,5].

O TF apresenta característica de crescimento abrupto, podendo atingir grandes volumes. Quando encontrado em menores dimensões, a diferenciação com os fibroadenomas torna-se mais complexa[2]. A disseminação sistêmica ocorre preferencialmente por via hematogênica independente de recorrência local, raramente acometendo linfonodos[1,5]. Os sítios comuns de metástase são os pulmões (mais de 80%), ossos, fígado e sistema nervoso central[4].

A abordagem para o diagnóstico dos TF deve levar em consideração achados clínicos, imaginológicos e anatomopatológicos[6]. Os exames de imagem para diagnóstico do TF, como ultrassonografia e mamografia, não revelam sinais patognomônicos, dificultando a diferenciação com o fibroadenoma e outras afecções benignas bem delimitadas. Deste modo, o exame histopatológico é tido como padrão ouro para o diagnóstico[1,2].

O tratamento, em geral, é cirúrgico, sendo que os efeitos da radioterapia e quimioterapia adjuvante ainda são incertos[2,5]. Quando os tumores são menores, a ressecção cirúrgica segmentar com margens, em geral de pelo menos 1 cm, é suficiente para controle local[5]. Recomenda-se a mastectomia simples caso as margens não possam ser garantidas na cirurgia conservadora, devido ao risco de recorrência[2]. Em tumores mais volumosos, maiores que 5 cm, e que comprometem a glândula mamária por inteiro, realiza-se a mastectomia total ou a adenomastectomia, não sendo necessário o esvaziamento axilar[2,5].

Além de reportar a patologia da paciente, este estudo, empenhou-se em delimitar as principais características histológicas e manifestações clínicas e de imagem desta neoplasia. Estudo sobre tumor filóide maligno e seu diagnóstico e diagnóstico diferencial com fibroadenomas e outras patologias semelhantes da mama são de suma importância devido a sua raridade avaliada pela sua baixa taxa de incidência. Este relato de caso disserta sobre o diagnóstico de um TF maligno da mama esquerda com ulceração de epiderme em uma mulher de 54 anos.

DESCRIÇÃO DO CASO

Paciente do sexo feminino, 54 anos, secundigesta (G2), secundípara (P2) e sem abortos (A0), G2P2A0, sem comorbidades ou histórico familiar de câncer de mama. Encaminhada pela Unidade Básica de Saúde (UBS), relatando a presença de um nódulo na mama esquerda há cerca de 6 anos e que não procurou atendimento médico durante este período. Apresentou lesão exofítica ao exame físico, localizada em mama esquerda, com cerca de 20 cm de diâmetro, de crescimento progressivo há 6 anos, bordas irregulares e limites imprecisos, superfície irregular com nódulos, de cor acinzentada com áreas de ulceração, saída de secreção fétida e indolor (Figura 1).

Devido à gravidade do quadro, foi internada com urgência e submetida à tomografia computadorizada de tórax e abdômen superior, a qual evidenciou massa volumosa na mama esquerda medindo 17,7 x 16,9 x 12,2 centímetros (Comprimento x Altura x Profundidade), infiltrando a pele e o complexo aréolo papilar. Os linfonodos axilares à esquerda não apresentavam obliteração hilar ou sinais de infiltração (Figura 2). O tumor foi classificado, de acordo com a "Classification Tumor, node, metastasis" (TNM) em T4BN0M0, grupo prognóstico segundo a *American Joint Committee on Cancer* (AJCC)[7] IIIB.

Artigo Open Access sob uma licença CC BY-NC-ND (http://creativecommons.org/licenses/by-nc-nd/4.0/).



Figura 1. Inspeção mamária pré-operatória.

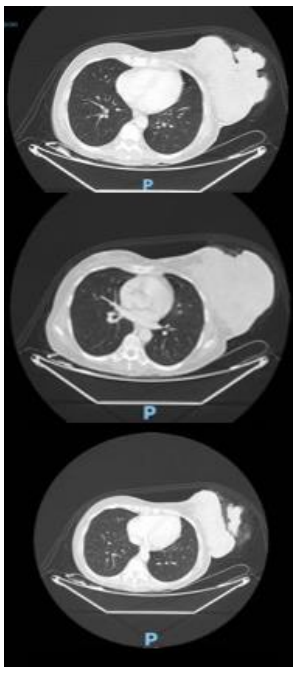

Figura 2. Tomografia computadorizada evidenciando grande dimensão tumoral.

Quatro dias após a internação, a paciente foi submetida à mastectomia esquerda (Figura 3). Para fechamento da parede do plastrão, foi necessário a utilização da zetaplastia associada ao retalho toracoabdominal como técnica de oncoplastia. Após a realização do exame anatomopatológico (AP) foi constatado através da mama esquerda produto de mastectomia pesando 2024 g e medindo 30,0 x 28,0 x 19,5 cm. O retalho cutâneo, de forma elíptica, apresentava área ulcerada, de coloração acastanhada, ao lado de áreas enegrecidas de aspecto necrótico. Foram dissecados 32 linfonodos os quais apresentaram consistência firme e elástica e coloração esbranquiçada, com hiperplasia linfoide reacional (todos estavam em contiguidade com a peça tumoral).

Artigo Open Access sob uma licença CC BY-NC-ND (http://creativecommons.org/licenses/by-nc-nd/4.0/).



Figura 3. Pós-operatório imediato de mastectomia esquerda associado à zetaplastia e retalho toracoabdominal.

O perfil imunohistoquímico revelou positividade para os seguintes marcadores: CD34, Ki-67, P53 protein, Actin Alpha-Smooth Muscle, Actin Muscle, CD10/CALLA Ab-2, Cytoqueratin Estrogen Receptor, Progesteron Receptor. Os cortes histológicos mostraram neoplasia fibroepitelial com dois componentes, mesenquimal e epitelial, onde o componente epitelial mostrou uma hiperplasia intraductal (Figura 4), enquanto que o componente mesenquimal mostra uma celularidade bastante aumentada às custas de células fusiformes atípicas com núcleos irregulares, aumentados de tamanho (Figura 5). Os achados anatomopatológicos, associados à imunomicroscopia, favoreceram o diagnóstico de tumor filóides maligno estágio III (classificação específica para Sarcomas).

Após 40 dias, paciente retornou para avaliação do pós-operatório com cicatriz cirúrgica em bom aspecto (Figura 6), sendo então encaminhada para programação da adjuvância com a oncologia clínica e fisioterapia para melhora da abdução e demais movimentos do membro superior, com orientação para retorno de seguimento em 3 meses. A paciente mantém o acompanhamento até os dias atuais, com boa qualidade de vida e ausência de sinais de recidiva.

O relato foi submetido ao Comitê de Ética em Pesquisa (CEP) da Unoeste e aprovado sob o protocolo CAAE N° 36611220.7.0000.5515, estando em concordância com a resolução nº 466/2012 do Conselho Nacional de Saúde (CNS).

Artigo Open Access sob uma licença CC BY-NC-ND (http://creativecommons.org/licenses/by-nc-nd/4.0/).

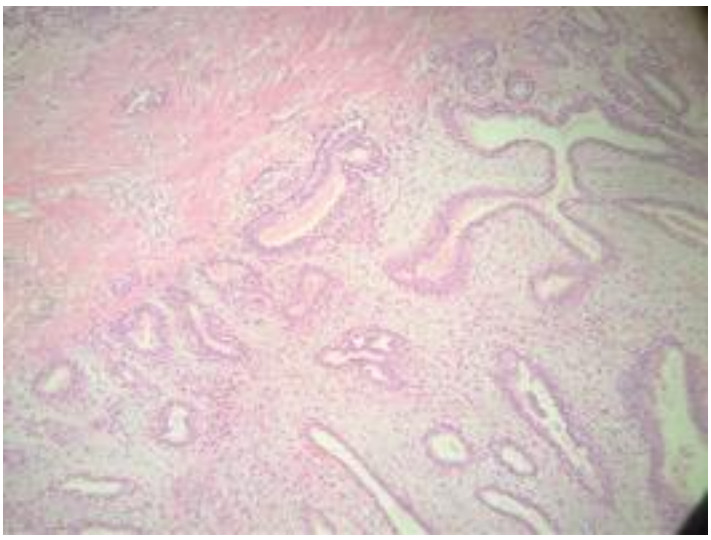

Figura 4. Aspecto anatomopatológico mostra neoplasia fibroepitelial com dois componentes, mesenquimal e epitelial, onde o componente epitelial mostra uma hiperplasia intraductal.

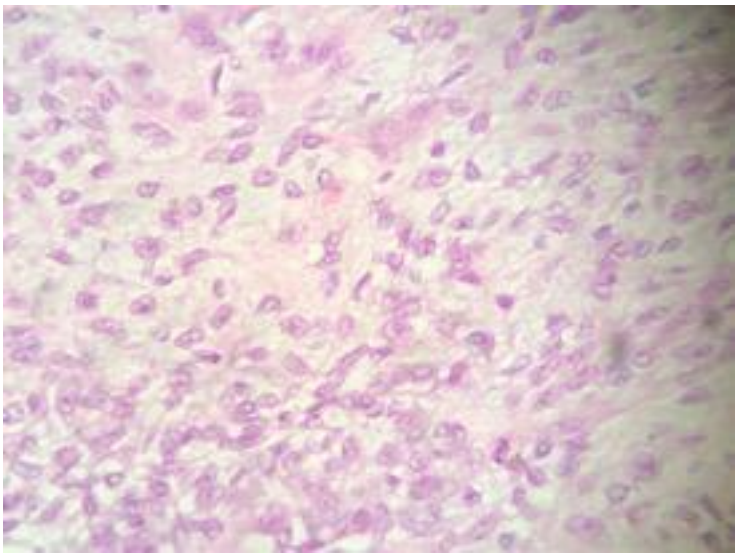

Figura 5. Aspecto citológico com componente mesenquimal com celularidade bastante aumentada às custas de células fusiformes atípicas com núcleos irregulares, aumentados de tamanho.



Figura 6. Pós-operatório tardio (40 dias).

Artigo Open Access sob uma licença CC BY-NC-ND (http://creativecommons.org/licenses/by-nc-nd/4.0/).

DISCUSSÃO

Os tumores filóides (TF) podem ocorrer em qualquer idade, mas são mais comuns entre os 40 e os 50 anos. Estes tumores apresentam normalmente um crescimento rápido e, segundo a OMS são subdivididos em benignos, malignos e *borderline*. O TF maligno, discutido com maior profundidade neste estudo, por se tratar da patologia da paciente relatada, possui uma superfície de corte semelhante ao sarcoma, com uma consistência mais suave que a do fibroadenoma ou do TF benigno (Costa *et al.*, 2019). Apresenta 25% de chance de recorrência e baixa taxa de metástase[1,5].

O tumor filóide pode variar entre 1 a 41 cm (média de 4 a 7 cm), demonstrando que o caso relatado não se encontra na média de ocorrência. Quanto ao crescimento, os TF podem se desenvolver de forma lenta ou rápida, ou ainda podem apresentar crescimento bifásico[8]. A paciente do presente estudo apresentou uma evolução de 6 anos, porém sem acompanhamento médico, contribuindo para um maior agravamento e piora no prognóstico. Confirmar o diagnóstico do TF pode se tornar difícil devido à semelhança na aparência com o fibroadenoma. Quando o TF não apresenta grandes dimensões, a diferenciação com o fibroadenoma se torna mais difícil[9]. Desse modo, os exames imaginológicos dificilmente conseguem distinguir esses dois tipos de tumores, uma vez que o TF não apresenta sinais patognomônicos aos exames de imagem, como mamografia e ultrassonografia[1]. Na ultrassonografia, a imagem é idêntica à do fibroadenoma. São identificados nódulos bem delimitados, com ecos internos de baixa amplitude, imagens tubulares anecóicas e atenuação posterior. Já a mamografia mostra mamas densas, bem definidas, sem especulações nem microcalcificações, podendo apresentar um halo que rodeia a lesão, dificultando assim a diferenciação de afecções benignas bem delimitadas[1]. Sendo assim, o exame histopatológico é padrão ouro para diagnóstico[2]. Não há dificuldade em se fazer o diagnóstico de tumores filóides malignos, pois o componente estromal é dominante, com acentuada atipia nuclear, pleomorfismo e alta atividade mitótica[10].

Marcadores imuno-histoquímicos, como p53 e Ki-67, podem auxiliar na diferenciação entre os subtipos de tumores filóides, assim como na sua progressão e prognóstico e na diferenciação do fibroadenoma[4]. O imuno-histoquímico da paciente relatada mostrou positividade para CD34 e P53, e Ki-67 positivo em 10% das células neoplásicas. A supressão do gene TP53 está relacionada com características histológicas malignas, porém, não é um bom marcador para prever recorrência. A expressão aumentada de Ki-67 (>5%) favorece diagnóstico de TF, entretanto, quando este se encontra ausente ou com baixa expressão, não é possível realizar um diagnóstico diferencial, tendo em vista que alguns casos de TF podem apresentar baixa expressão/ausência desse marcador[10]. Outro marcador que pode auxiliar no diagnóstico do subtipo de TF é o IMP3, o qual apresenta positividade apenas no subtipo maligno[11]. Identificar novos marcadores pode contribuir na definição de um diagnóstico preciso, prognóstico e eficácia do tratamento[9] e o uso dos marcadores constitui um ponto forte do presente estudo na qual auxiliaram no diagnóstico que poderia ser prejudicado devido ao tamanho que o tumor filoide se encontrava.

O tratamento indicado é cirúrgico, pois esse tipo de tumor não responde bem à radioterapia, quimioterapia ou hormonioterapia[4]. Tumores relativamente pequenos e benignos são removidos com tumorectomia, retirando-se de 1 a 2 cm de tecido mamário peritumoral, para proporcionar margens cirúrgicas livres e reduzir a taxa de recorrência. Enquanto que os tumores benignos de tamanhos maiores necessitam de mastectomia ou adenomastectomia e reconstrução. Os TF malignos são retirados com uma excisão local extensa ou mastectomia para extrair todo o tecido comprometido com margens de segurança[5]. No caso relatado, optou-se por uma mastectomia radical com linfadenectomia à esquerda. A literatura mostra que a linfadenectomia axilar é desnecessária, pois os tumores em sua forma maligna, tem disseminação preferencialmente por via hematogênica, o que torna a metástase pela via linfática rara[4]. Os linfonodos ressecados estavam em contiguidade com a Cauda de Spence (prolongamento axilar mamário). A mastectomia realizada teve o caráter curativo e higiênico, devido ulcerações e odor fétido, secundárias a demora para o diagnóstico e tratamento adequado.

A recidiva local do tumor está relacionada, em grande parte, à retirada

Artigo Open Access sob uma licença CC BY-NC-ND (http://creativecommons.org/licenses/by-nc-nd/4.0/).

incompleta do tumor. Em TF malignos e borderlines, as recidivas são mais comuns, enquanto que no TF benigno são raras[2]. O TF em sua forma maligna apresenta uma recorrência de 30-50%[11]. Até o presente momento não existem fatores clínicopatológicos que possam indicar a recorrência e mortalidade[3]. A paciente em questão, atualmente encontra-se em acompanhamento e tratamento para evitar futuras recorrências.

Os tumores filóides (TF) de mama são tumores fibroepiteliais pouco comuns, apresentando-se em 3 subtipos, maligno, *borderline* e benigno. O diagnóstico dos TF baseia-se em características clínicas, imaginológicas e anatomopatológicas. Exames de imagem, como ultrassonografia e mamografia, sozinhos não revelam o diagnóstico, pois se assemelham a outros tumores como o fibroadenoma. Desse modo, o exame anatomopatológico torna-se padrão ouro para o diagnóstico do TF. A terapêutica é cirúrgica e os tratamentos adjuvantes como quimioterapia e radioterapia ainda não estão bem estabelecidos, sendo esse um dos motivos do mal prognóstico do TF maligno após o estabelecimento de metástases. Com efeito, a existência de algumas lacunas na literatura demonstra a necessidade e a importância de novos estudos para preenchê-las.

O presente estudo contribuiu para a avanço da literatura sobre uma nova opção de reparação para fechamento da cicatriz (zetaplastia) e relatar um caso de tumor grave e avançado que não apresentou recidiva, o que é incomum para tal patologia.

LIMITAÇÕES DO ESTUDO

O presente estudo limitou-se pelo número amostral, apenas um participante, não permitindo avaliações conjuntas ou avaliação de outros métodos diagnósticos para verificar sensibilidade diagnóstica complementar e dificuldade de avaliar um provável perfil epidemiológico da doença. Acreditamos que um estudo observacional com um número de pacientes significativo possa colaborar para maior entendimento desta patologia e a melhor decisão terapêutica do cirurgião de mama.

CONFLITO DE INTERESSE

Os autores declaram não haver qualquer potencial conflito de interesse que possa interferir na imparcialidade deste trabalho científico.

REFERÊNCIAS

1. Rodrigues GCR, França MK de, Valença SC, Pereira BP, Beltrão JEVN, Anunciação CEC, et al. Tumor filoide maligno de mama bilateral: relato de caso. Rev Bras Mastol. 2014;24(2):57-9. doi: https://doi.org/10.5327/Z2014000200006RBM

2. Tepedino MP, Guimarães CS, Boa MAF, Dall'orto OAC. Tumor Filoides Borderline: relato de caso e revisão de literatura. Revista de Saúde. 2016;7(2):42-5. Disponível em: http://editora.universidadedevassouras.edu.br/index.php/RS/article/view/458

3. Ossa CA, Herazo F, Gil M, Echeverri C, Ángel G, Borrero M, et al. Phyllodes tumor of the breast: a clinic-pathologic study of 77 cases in a hispanic cohort. Colomb Med (Cali). 2015;46(3):104–8. doi: https://doi.org/10.25100/cm.v46i3.1595

4. Nazário ACP, Rego MF, Oliveira VM de. Nódulos benignos da mama: uma revisão dos diagnósticos diferenciais e conduta. Rev Bras Ginecol Obstet. 2007;29(4):211–9. doi: https://doi.org/10.1590/S0100-72032007000400008

5. Silva KFP, Vedrami CD, Castilho TJ de, Silva LV da, Ribeiro R, Linhares JC, et al. Tumor filoides de mama: série de casos e revisão de literatura. Rev Bras Mastol. 2013;22(2):42–5. Disponível em: https://www.mastology.org/wp-content/uploads/2015/06/MAS_v22n2_42-45.pdf

6. Nunes FC, Dias MF, Torgal I. Tumor filóide da mama: análise retrospectiva de 28 casos. Acta Obstet Ginecol Port. 2014;8(1):19–23. doi: https://doi.org/10.31403/rpgo.v23i696

7. Brierley J, Gospodarowicz MK, Wittekind CH. TNM classification of malignant tumours 8th ed. Hoboken, NJ: John Wiley & Sons, Inc.; 2017. doi: https://doi.org/10.1002/9780471420194.tnmc26.pub3

8. Bonfim RJA, Vidal FCB, Silva DF, Bezerra GFB, Brito LMO, Silva MACN da, et al. Tumor filoide em adolescente: relato de caso em jovem de 13 anos. Rev Bras de Mastol. 2013;23(4): 135-40. doi: http://dx.doi.org/10.5327/Z2013000400008RBM

Artigo Open Access sob uma licença CC BY-NC-ND (http://creativecommons.org/licenses/by-nc-nd/4.0/).

9. Lucarelli AP, Martins MM, Galvão MAL, Aldrighi JM. Transformação de tumor filoide benigno em maligno. Medicina (Ribeirão Preto). 2015;48(6):628-33. doi: https://doi.org/10.11606/issn.2176-7262.v48i6p628-633

10. Costa R, Estrada T, Faria C, Sousa V, Agapito P. Fibroadenoma e tumor filóide: semelhanças ediferenças – uma revisão. Citotech online. 2019;(5):24-36. Disponível em: https://parc.ipp.pt/index.php/citotech/article/download/3780/1637/5980

11. Alemán-Frías LD, Fleitas-Moreno MP, Muñoz-Medina CE, Duque LBT, Liuzzi JF, Polanco E, et al. Tumor filoides de la glándula mamaria. Rev Argent Med. 2018;6(3):173-81. Disponível em: http://www.revistasam.com.ar/index.php/RAM/article/view/219/183

Artigo Open Access sob uma licença CC BY-NC-ND (http://creativecommons.org/licenses/by-nc-nd/4.0/).