Avaliação da percepção materna e freqüência de alterações bucais em recém-nascidos do Hospital Regional de Presidente Prudente - SP

Luciane Regina Gava Gomes[1], Nathalia Amada Jesus[2], Roberta Konstansky Novais[2]

[1]Docente e [2]Discente do Curso de Odontologia da UNOESTE.

Resumo
Diante da diversidade de alterações bucais que acometem crianças em idade precoce, o objetivo principal desta pesquisa foi analisar as alterações bucais mais freqüentes encontradas em recém-nascidos, além de investigar se mães e demais profissionais da equipe de saúde procuram olhar a boca dos recém-nascidos ainda na maternidade e verificar se as alterações bucais encontradas causam desconforto durante a amamentação. Foram examinados 100 recém-nascidos saudáveis e que estavam no alojamento conjunto com suas mães na Maternidade do Hospital Regional de Presidente Prudente – SP e suas mães foram entrevistadas. Após o exame da cavidade bucal dos recém-nascidos, observou-se que 28% destes apresentaram algum tipo de alteração bucal. Das alterações bucais presentes, 89,2% foram nódulos de Bohn, 5,4% cistos da lâmina dentária e 5,4% freio lingual curto. Foi observado ainda que apenas 3% dos profissionais de saúde do hospital e 23% das mães já haviam olhado dentro da boca dos bebês e 100% das mães dos recém-nascidos que apresentavam alguma alteração bucal relataram que essas alterações não estavam dificultando a amamentação. Os resultados confirmam que as alterações bucais em recém-nascidos não são raras, sendo assim importante que os cirurgiões-dentistas as conheçam e possam informar aos pais e demais profissionais da equipe de atendimento materno-infantil acerca das mesmas.
Palavras-chave: recém-nascido, anormalidades da boca, saúde bucal, unidade hospitalar de odontologia, odontopediatria.

Evaluation of maternal perception and frequency of oral changes in newborns of the Hospital Regional of Presidente Prudente – SP

Abstract
Given the diversity of the oral conditions affecting children at an early age, the main objective of this research is to analyze the most frequently encountered oral diseases in newborns, and to investigate whether mothers and other health team professionals seeking to look at the mouths of newborn yet born at the maternity ward and see if the oral changes cause discomfort during breastfeeding. We examined 100 newborn infants healthy and who were rooming in with their mothers at the Maternity of the Hospital Regional de Presidente Prudente - SP and their mothers were interviewed. After examination of the oral cavity of newborns, it founded that 28% of those had some type of oral changes. Of the oral conditions present, 89.2% had nodules of Bohn, 5.4% had cysts and 5.4% had dental lamina brake short lingual. It was also observed that only 3% of healthcare professionals in hospital and 23% of mothers had looked into the mouth of babies and 100% of mothers of newborns who presented some oral changes were not difficult breastfeeding. The results confirm that oral changes in newborns are not rare, so important for dentists to know and can inform parents and other healthcare professionals care about them.
Keywords: newborn, mouth abnormalities, oral health, dental service hospital, pediatric dentistry.

Introdução

Segundo Valentim (1998), a cavidade bucal no período da infância é caracterizada por diversos fenômenos que constituem causas de respostas fisiológicas, alterações de desenvolvimento ou patogenias.

As alterações de desenvolvimento mais freqüentemente encontradas nos bebês são dentes natais e neonatais, nódulos de Bohn, pérolas de Épstein, cisto da lâmina dentária, fissuras labiopalatais, micrognatia, alterações associadas à língua, entre outras (REYNALDO, 1999).

Os nódulos de Bohn são alterações branco-amareladas que se localizam nas porções vestibulares, palatinas ou linguais dos rodetes gengivais; são mais freqüentes no arco superior, tendo sua origem relacionada com a inclusão de tecido originário de glândulas mucosas, sendo os que mais se confundem com dentes devido à forma, cor, localização e época de aparecimento (REYNALDO, 1999). Bönecker et al. (2001) os descreveram como cistos superficiais contendo queratina e epitélio escamoso estratificado e que se localizam na região vestibular dos rodetes gengivais; eventualmente são subdiagnosticados porque se rompem fisiologicamente, desaparecem e não reincidem. Para Machado et al. (2005) estes são estruturas que aparecem tipicamente como nódulos múltiplos ao longo do rebordo alveolar do recém-nascido, localizando-se em especial na face vestibular ou palatina, mas longe da rafe palatina, como remanescentes de glândulas mucosas.

Os cistos palatinos ou pérolas de Épstein do recém-nascido constituem cistos de inclusão que ocorrem ao longo da linha mediana do palato ou rafe palatina mediana e também apresentam coloração branco-amarelada, geralmente poucas lesões císticas estão presentes, porém, ocasionalmente, podem aparecer inúmeras (REYNALDO, 1999). Machado et al. (2005) os descreveram como cistos queratinizados localizados na região da rafe média palatina e que estão presentes em cerca de 80% dos bebês recém-nascidos, sendo consideradas como remanescentes do tecido epitelial aprisionado ao longo da rafe palatina à medida que o feto cresce.

Os cistos de lâminas dentárias, de acordo com Reynaldo (1999), localizam-se na crista alveolar do rebordo gengival, sendo mais freqüente na região posterior dos arcos, possuindo cor esbranquiçada e o seu conteúdo é composto por remanescentes da lâmina dentária primitiva. Estudos de Silva et al. (2005) relataram que estes são normalmente bilaterais, aparecendo na linha do rebordo alveolar e estão localizados na região dos primeiros molares; do ponto de vista histológico, o cisto intacto contém resíduos de queratina e uma camada epitelial delgada. Segundo Machado (2005), estes são estruturas remanescentes da lâmina dentária que permaneceram na mucosa do rebordo alveolar depois da formação do dente e proliferaram para formar pequenos cistos queratinizados.

Já a anquiloglossia é a fusão entre a língua e o assoalho da boca; um freio lingual curto, inserido muito próximo da ponta da língua, é um quadro bastante conhecido como “língua presa”, podendo acarretar, no futuro, problemas de deglutição, periodontais e de fala (REYNALDO, 1999). Neville (1998) a descreveu como uma anomalia de desenvolvimento da língua caracterizada por um freio lingual curto, resultando na limitação dos movimentos da língua, contudo, ainda que as formas leves não sejam incomuns, a anquiloglossia acentuada é uma condição relativamente rara que tem sido estimada como ocorrendo em duas ou três de cada 10.000 pessoas.

Diante da diversidade de alterações bucais que acometem crianças em idade precoce, esta pesquisa buscou analisar as alterações bucais mais freqüentes encontradas em recém-

nascidos. Especificamente, esta pesquisa detalha os seguintes objetivos:

- avaliar as condições sócio-econômicas das mães pesquisadas;
- averiguar as condições bucais de crianças logo após o seu nascimento;
- investigar se as mães e demais profissionais da equipe de atendimento materno-infantil procuram olhar a cavidade bucal dos recém-nascidos ainda na maternidade;
- verificar se as alterações bucais encontradas causam desconforto ao recém-nascido ou à mãe durante a amamentação;
- analisar o conhecimento das mães sobre a higiene bucal dos bebês.

Material e métodos

Este é um estudo transversal, realizado por meio de um exame na boca de recém-nascidos e pela realização de um questionário aplicado às mães pelas pesquisadoras deste estudo. Segundo resolução 196/96 do Conselho Nacional de Ética em Pesquisa (CONEP) esta pesquisa foi cadastrada e aprovada no Comitê de Ética e Pesquisa (CEP) da Universidade do Oeste Paulista e do Hospital Regional de Presidente Prudente – SP (número de cadastro no CEP da Unoeste 025/07).

O exame odontológico realizado nas crianças averiguou as condições bucais e possíveis alterações bucais. O questionário aplicado às mães coletou informações sobre sua escolaridade, renda familiar, idade e profissão, além das mesmas serem questionadas se haviam olhado dentro da boca de seus filhos e a importância deste exame, se algum profissional já tinha examinado a boca do recém-nascido e, para os bebês que apresentaram alterações bucais, se estas atrapalharam a amamentação. As mães ainda responderam questões sobre a importância da realização da higiene bucal da criança desde o nascimento, se sabiam como realizar esta limpeza e, se positivo, quem as orientou.

A seleção das mães e bebês foi realizada no Hospital Regional de Presidente Prudente - SP. Os critérios para a seleção das mães foram o interesse e disponibilidade das mesmas, além de seus filhos oferecerem os requisitos desejados: ser um bebê saudável, que não estivesse ingerindo medicamentos e estivesse no alojamento conjunto com sua mãe.

Foram selecionados 100 recém-nascidos e, após o preenchimento do consentimento e autorização para pesquisa pelas mães, estes foram submetidos ao exame da cavidade bucal.

Os exames foram realizados por duas pesquisadoras, previamente treinadas, sendo usadas luvas de procedimentos descartáveis, abaixadores de língua descartáveis e gazes estéreis. Os exames foram realizados no próprio leito da criança no alojamento conjunto ou no colo da mãe, sob luz ambiente (Figuras 1 e 2). Após a realização dos exames, este momento serviu também para demonstrar às mães a técnica de higiene bucal em bebês (limpeza dos rodetes gengivais com gaze umedecida em água filtrada).



Figura 1. Exame do recém-nascido do colo da mãe.

Para a tabulação dos resultados foi utilizada análise estatística descritiva, com os dados sendo apresentados como médias e porcentagens.



Figura 2. Exame do recém-nascido em seu leito.

Resultados

Com relação às condições sócio-econômicas das mães, quando foram questionadas sobre sua escolaridade, 4% responderam que tinham o ensino fundamental I (1ª a 4ª série) incompleto, 4% o ensino fundamental I completo, 27% o ensino fundamental II (5º a 8º série) incompleto, 20% com o ensino fundamental II completo, 19% tinham o ensino médio incompleto, 25% o ensino médio completo e apenas 1% apresentavam o ensino superior incompleto.

Sobre a renda familiar, 19% responderam que recebem menos que 1 salário mínimo, 68% recebem de 1 a 3 salários mínimos, 8% recebem de 3 a 5 salários mínimos e 5% não sabiam informar corretamente sua renda familiar.

De acordo com a faixa etária das mães, observou-se que 33% tinham de 11 a 20 anos, 47% tinham entre 21 e 30 anos, 18% tinham de 31 a 40 anos e 2% tinham mais que 40 anos.

Analisando-se a profissão das mães, foi observado que 62% eram donas de casa e 38% tinham outra profissão.

Após o exame da cavidade bucal dos recém-nascidos foi observado que 28% destes apresentavam algum tipo de alteração bucal. Nota-se que as alterações mais prevalentes foram nódulos de Bohn (89,2%), cistos da lâmina dentária (5,4%) e freio lingual curto (5,4%) (Figura 3).

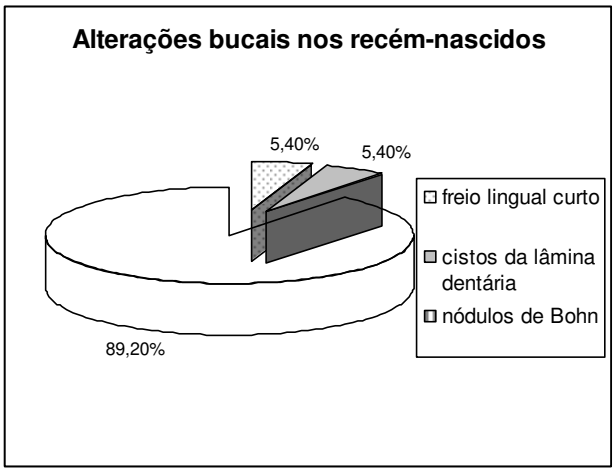

Figura 3. Alterações bucais encontradas nos recém-nascidos pesquisados.

Sobre a localização dos nódulos de Bohn, observou-se que 39,4% estavam no rodete gengival superior esquerdo por vestibular, na região anterior, 39,4% estavam localizados no rodete gengival superior direito por vestibular na região anterior, 6% no rodete gengival inferior direito por vestibular na região anterior, 6% no rodete gengival superior direito por lingual na região anterior, 3,1% estavam localizados no rodete gengival superior direito por vestibular na região posterior e 3,1% no rodete gengival superior esquerdo por lingual na região posterior (Figura 4).

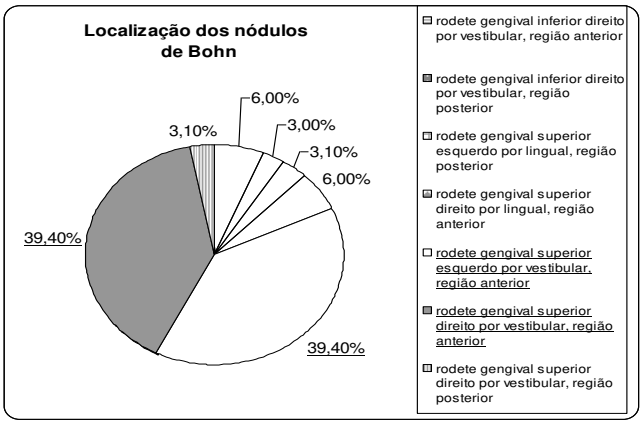

Figura 4. Localização dos nódulos de Bohn encontrados nos recém-nascidos pesquisados.

Os resultados mostram ainda que apenas 23% das mães tinham olhado dentro da boca dos seus filhos. Destas mães, 21% responderam que haviam olhado "por curiosidade" ou "para ver se estava normal". Ao serem perguntadas se consideravam importante olhar para dentro da boca do recém-nascido para ver se tinha alguma alteração, 99% responderam que sim.

Quando questionadas se algum profissional já tinha examinado a boca do recém-nascido, 97% responderam que não.

Observa-se ainda que 100% das mães dos recém-nascidos que apresentaram alterações disseram que estas não estavam dificultando a amamentação.

Sobre o conhecimento das mães acerca da higiene bucal a ser realizada em seus filhos, 98% delas reconheceram a importância da realização da higiene bucal desde o nascimento, contudo, apenas 38% das mães sabiam como realizar esta higiene. Das mães que sabiam, 79% aprendeu com os estudantes da Faculdade de Odontologia da UNOESTE por meio das ações executadas por estes no estágio de Odontologia para Bebês que tem sido realizado neste hospital desde o ano 2004, como parte das ações de extensão universitária.

Discussão

Pode-se observar com relação à caracterização sócio-econômica das mães pesquisadas que estas apresentavam escolaridade variada, contudo, a maioria (47%) tinha o ensino fundamental incompleto ou completo, 68% apresentavam renda familiar entre 1 e 3 salários mínimos, 47% tinham entre 21 e 30 anos e 62% destas não trabalhavam fora do lar.

As alterações de desenvolvimento mais freqüentemente encontradas nos recém-nascidos foram os nódulos de Bohn, cisto da lâmina dentária e freio lingual curto. Os resultados apresentados no presente estudo (28% de bebês com alterações bucais) mostraram-se semelhantes aos encontrados por Baldani et al. (2001) que examinaram 200 crianças na faixa etária de 0 a 24 meses, atendidas nas clínicas públicas de bebês do município de Ponta Grossa – PR, encontrando uma prevalência de 21% destas crianças com alterações. Já em pesquisa realizada por Corrêa et al. (1997), foram observados 42,9% de recém-nascidos com alterações bucais.

Das alterações bucais encontradas nesta pesquisa, houve maior prevalência de nódulos de Bohn (89,2%) e não foi encontrado nenhum recém-nascido com pérola de Epstein. Tal achado difere do relatado por Corrêa et al. (1997), após examinarem 70 recém-nascidos de 0 a 6 dias de vida do Hospital Ipiranga no município de São Paulo – SP, quando encontraram 28,5% de nódulos de Bohn e 12,9% de pérola de Épstein. Ainda sobre os nódulos de Bohn, Uavy et al. (1980) encontraram uma prevalência superior, com 92% de crianças recém-nascidas de 1 a 2 dias de idade com este tipo de alteração.

Com relação à localização dos nódulos de Bohn, nesta pesquisa foi encontrada uma maior prevalência no rodete gengival superior na região anterior, achados parecidos com os encontrados por Uavy et al. (1980) que relataram a maior presença destes também na maxila, na região vestibular do rebordo alveolar, principalmente na zona anterior que corresponde à região de caninos e incisivos.

Sobre as percepções maternas acerca das alterações bucais encontradas, foi ainda observado nesta pesquisa que apenas 3% dos profissionais do hospital e 23% das mães haviam examinado a boca dos recém-nascidos, embora 99% das mães tenham respondido que consideram importante a realização deste exame. Todas as mães cujos filhos apresentaram

alterações bucais relataram que estas não interferiram na amamentação.

Todos estes resultados confirmam que as alterações bucais em recém-nascidos não são raras, sendo assim importante que os profissionais de saúde as conheçam e possam informar aos pais acerca das mesmas. Pode-se ressaltar também que, embora a presença dessas alterações não necessite de tratamento específico, mas sim de acompanhamento, é importante o conhecimento do profissional no sentido de esclarecer e tranqüilizar os responsáveis pelas crianças.

Outro aspecto importante a ser abordado pelos membros da equipe de saúde é que durante o momento do exame da cavidade bucal pode-se aproveitar esta oportunidade para orientar às mães sobre a necessidade da higiene precoce dos rodetes gengivais do bebê, uma vez que a procura pelo atendimento odontológico da criança tem ocorrido muitas vezes quando os bebês são maiores, já apresentando dentes. Foi observada a necessidade de maior divulgação das práticas preventivas, como a higiene bucal, que devem ser realizadas nos bebês mesmo antes da erupção dentária.

A partir dos resultados encontrados nesta pesquisa pretende-se informar aos profissionais de saúde e à população a freqüência com que algumas alterações bucais podem ocorrer e os cuidados bucais preventivos necessários nesta idade. Tem sido proposta a divulgação dos resultados da pesquisa principalmente através da confecção de panfletos informativos, entrevistas em jornais e rádios, além de palestras sobre oassunto direcionadas aos demais membros da equipe de atenção materno-infantil, buscando a atenção integral à saúde da criança.

Referências

Baldani MH, Lopes CMDL, Scheidt W. Prevalência de alterações bucais em crianças atendidas nas clínicas de bebês públicas de Ponta Grossa – PR. Pesquisa Odontológica Brasileira 2001; 15(4): 302-307.

Bönecker MJS, Sant Anna GR, Duarte DA, Suga SS. Exame Físico. In: Duarte, DA; Sant Anna, GR; Suga, SS. Caderno de Odontopediatria: abordagem Clínica. São Paulo: Editora Santos; 2001. p.35-45.

Corrêa MSNP, Villena RS, Frascino SMV. Características da cavidade bucal e ocorrência de anomalias em recém-nascidos. Revista Paulista de Odontologia 1997; 19: 34-40.

Ferreira SLM. Urgências no consultório odontopediátrico. In: Rode, SM, Gentil SN. Congresso Internacional de Odontologia de São Paulo – Atualização em Odontologia / Odontopediatria. São Paulo: Artes Médicas; 2004. p.177-196.

Flaitz CM. Patologias e alterações dos tecidos moles orais. In: Pinkhan JR. Odontopediatria: da infância à adolescência. 2.ed. São Paulo: Artes Médicas; 1996. p.34-62.

Fromm A. Epstein's pearls, Bohn's nodules and inclusion – cysts of the oral cavity. Journal of Dentistry for Children 1967; 34(4): 275- 287.

Hayes PA. Hematomas, eruption cyst, natal tooth and Épstein pearls in a newborn. Journal of Dentistry for Children 2000; 67(5): 365-368.

Neville BW, Damm DD, Allen CM, Bouquot JE. Patologia Oral e Maxilofacial. Rio de Janeiro: Guanabara Koogan; 1998.

Reynaldo LFW. Necessidades Odontológicas Congênitas e de Desenvolvimento. In: Ferelle MI. Odontologia para o bebê. São Paulo: Artes Médicas; 1999. p.46-54.

Silva SMB et al. Alterações bucais mais freqüentes no bebê. In: Machado, MAAM, Silva SMB, Abdo RCC. Odontologia em Bebês: Protocolos clínicos, preventivos e restauradores. São Paulo: Editora Santos; 2005. p.47-72.

Uavy ED, Celis ASF, Martinez BA. Estudio epidemiológico de los quistes de la mucosa bucal del recién nacido. Revista de la Asociación Odontológica Argentina 1980; 68(8): 34-40.

Valentim C. Condições patológicas da cavidade bucal na infância. In: Corrêa, MSNP. Odontopediatria na primeira Infância. São Paulo: Editora Santos; 1998. p.613-625.