http://journal.unoeste.br/index.php/cv
DOI: 10.5747/cv.2021.v13.n2.v335
ISSN on-line 1984-6436

Colloquium Vitae

Submetido: 14/12/2020 Revisado: 21/11/2021 Aceito: 25/02/2022

FECHAMENTO PERCUTÂNEO VERSUS CIRÚRGICO DA COMUNICAÇÃO ATRIAL DO TIPO *OSTIUM SECUNDUM*: UMA REVISÃO INTEGRATIVA

Rodrigo Moroni Felici, Suzane Costa Furukawa, Luciane Schadeck Martins, Leandra Ernst Kerche

Universidade do Oeste Paulista – UNOESTE, Presidente Prudente, SP. E-mail: leakerche@unoeste.br

RESUMO

A comunicação interatrial (CIA) representa cerca de 5% a 10% de todos as cardiopatias congênitas diagnosticadas, é mais comum no sexo feminino, com uma prevalência de 1,5 a 3,5 mulheres para cada homem. As alterações no septo interatrial localizadas na fossa oval são denominadas de comunicação interatrial do tipo *ostium secundum*, que correspondem a 75% dos casos de CIA. Metade dos defeitos resolvem-se espontaneamente, enquanto que a outra metade exige intervenção cirúrgica ou percutânea. Embora a abordagem cirúrgica tenha sido empregada por muitos anos, o desenvolvimento de técnicas percutâneas permitiu o fechamento transcateter da CIA *ostium secundum*, com ótimos resultados a curto e longo prazo. No entanto, a grande variação anatômica da CIA pode comprometer os resultados do tratamento percutâneo. Frente ao exposto, realizou-se uma revisão integrativa a fim de comparar o fechamento cirúrgico e percutâneo da CIA do tipo *ostium secundum* apontando os benefícios e as complicações de ambas as técnicas. Os resultados mostraram que quanto à efetividade, segurança e mortalidade, ambas as técnicas são equiparáveis, mas a taxa de complicação e a permanência hospitalar reduzida com o tratamento percutâneo, justifica sua indicação como método de escolha para o tratamento da CIA do tipo *ostium secundum*.

Palavras-Chave: comunicação interatrial; *ostium secundum;* tratamento percutâneo; cirurgia; variação anatômica.

PERCUTANEOUS CLOSURE VERSUS SURGICAL *OSTIUM SECUNDUM* ATRIAL SEPTAL DEFECT: AN INTEGRATIVE REVIEW

ABSTRACT

Atrial septal defect (ASD) represents about 5% to 10% of all diagnosed congenital heart diseases, it is more common in women, with a prevalence of 1.5 to 3.5 women for each man. Changes in the interatrial septum in the oval fossa are called *ostium secundum* interatrial communication, which correspond to 75% of all ASD cases. Half of the defects are resolved spontaneously while the other half requires surgical of percutaneous intervention. Although the surgical approach has been used for many years, the development of percutaneous techniques has allowed the transcatheter closure of the ASD *ostium secundum* with excellent results in short and long terms. However, the wide anatomical variation of ASD can compromise the results of percutaneous treatment. Therefore, an integrative review was carried out in order to compare the surgical and percutaneous closure of ASD *ostium secundum* pointing out the benefits and complications of both techniques. The results showed that as for effectiveness, safety and mortality, both techniques are equally comparable but the complication rates and reduced hospitalization of percutaneous treatment justifies its indication as the method of choice for the treatment of ASD *ostium secundum*.

Keyords: atrial septal defect; *ostium secundum;* percutaneous treatment; surgery; anatomical variation.

INTRODUÇÃO

A comunicação interatrial (CIA) representa cerca de 5% a 10% de todos as cardiopatias congênitas diagnosticadas, é mais comum no sexo feminino, com uma prevalência de 1,5 a 3,5 mulheres para cada homem[1]. As alterações no septo interatrial localizadas na fossa oval são denominadas de comunicação interatrial do tipo *ostium secundum*, que correspondem a 75% dos casos de CIA[1,2]. Esses defeitos podem ser classificados quanto ao tamanho em pequeno, médio ou grande e quanto a forma em oval, circular ou irregular[3].

Os portadores dessa cardiopatia raramente manifestam sintomas durante a infância, pois o hiperfluxo pulmonar gerado por ela se deve a sobrecarga de volume das câmeras direitas e não a sobrecarga de pressão, tais complicações se devem ao tamanho do defeito, duração do shunt e da reatividade do leito vascular pulmonar[3,4]. O diagnostico frequentemente é sugerido após a detecção de um sopro cardíaco ejetivo em foco pulmonar ao exame de rotina em crianças com crescimento normal[4].

Nos adultos um shunt significativo da esquerda para a direita associado a CIA *ostium secundum*, tende a aumentar ao longo dos anos, originando dispneia aos esforços e arritmias atriais. Nos idosos essas arritmias complicam o quadro clínico dos pacientes e estão associadas ao desenvolvimento de insuficiência cardíaca[4,5].

Os indivíduos com CIA possuem uma expectativa de vida de 60 anos em 90% dos pacientes, no entanto um considerável número de pacientes vai a óbito em torno da quarta década de vida[6].

Metade dos defeitos se resolvem ~~-se~~ espontaneamente, enquanto que a outra metade exige intervenção cirúrgica ou percutânea. Embora a abordagem cirúrgica tenha sido empregada por muitos anos, o desenvolvimento de técnicas percutâneas permitiu o fechamento transcateter da CIA *ostium secundum*, com ótimos resultados a curto e longo prazo. A abordagem cirúrgica ficou reservada para a correção do seio venoso, seio coronário e CIA *ostium primarium*[3,7].

No entanto, vale ressaltar que a variação anatômica é bastante elevada nos casos de CIA, o que torna desafiador o tratamento transcateter, uma vez que existe o risco de embolização do dispositivo utilizado para a correção da comunicação[8]. Já a abordagem cirúrgica, apesar de mais invasiva não apresenta esse risco.

Diante do exposto esse estudo visa comparar o fechamento cirúrgico e percutâneo da CIA do tipo *ostium secundum* apontando os benefícios e as complicações de ambas as técnicas.

MÉTODOS

Realizou-se uma revisão integrativa sobre CIA do tipo *ostium secundum*. Para a formulação da pergunta norteadora desse estudo utilizou-se da estratégia PICO (Paciente, Intervenção, Controle, *Outcome* (resultado):

- Pacientes: Pacientes portadores de CIA do tipo ostium secundum;
- Intervenção: Tratamento percutâneo;
- Controle: Comparado ao tratamento cirúrgico.
- *Outcome:* Efetividade do tratamento percutâneo comparado ao tratamento cirúrgico.

Formulando a seguinte pergunta norteadora: O tratamento percutâneo é mais efetivo do que o tratamento cirúrgico para o fechamento da CIA do tipo *ostium secundum*?

As bases de dados analisadas foram: Scielo (Scientific Eletronic Library Online), Lilacs (Literatura Latino-Americana e do Caribe em Ciências da Saúde) e PubMed (US National Library of Medicine Nation all Institutes of Health), utilizando a ferramenta de indexação e recuperação de assuntos na literatura MeSH terms: ("ostium secundum atrial septal defect" and "treatment")

Além do mecanismo descrito anteriormente, foram utilizados os filtros: 1. Tipos de artigo: controlled clinical trial, randomized controlled trial; multicenter study; observational study; journal article, comparative study e interview; 2. Publicados entre 2010 e 2020.

A seleção dos artigos foi realizada em três etapas, na primeira cada autor consultou as bases de dados acima descritas separadamente e selecionou os artigos que possivelmente respondiam o objetivo desse estudo através da leitura do resumo de cada artigo.

Na segunda etapa os autores discutiram os artigos filtrados e decidiram quais deles iriam

Artigo Open Access sob uma licença CC BY-NC-ND (http://creativecommons.org/licenses/by-nc-nd/4.0/).

para a terceira fase de seleção, que consistiu na leitura completa dos artigos e elaboração da revisão. O fluxograma 1 descreve o mecanismo de busca dos artigos.

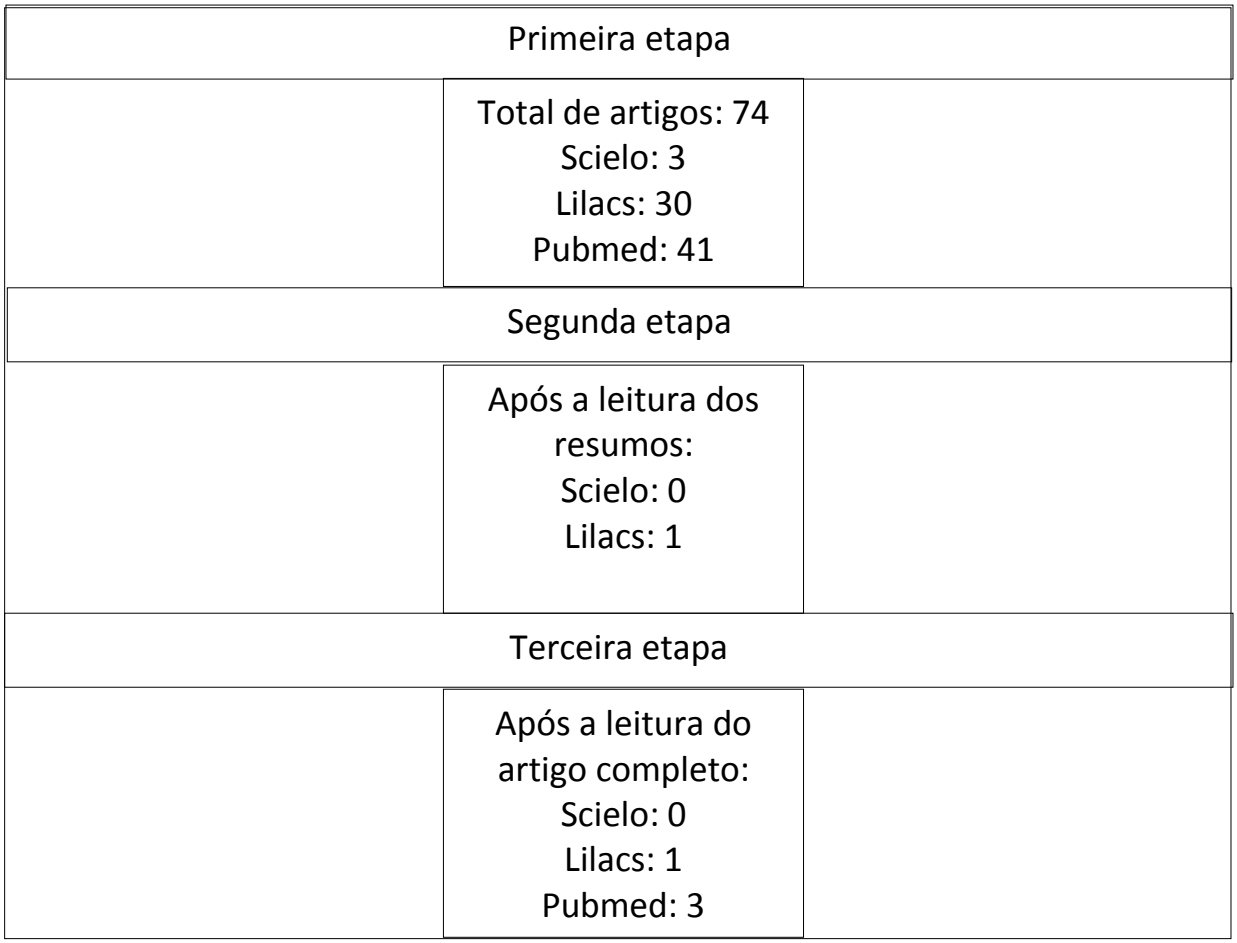

Figura 1. Fluxograma da seleção dos artigos.

Para a análise dos estudos foi utilizado um formulário adaptado do instrumento já validado por Ursi (2005)[9], que contemplavam os seguintes itens: identificação do estudo, características metodológicas, avaliação das intervenções e dos resultados apresentados.

Resultados

As buscas nas bases de dados resultaram inicialmente em 74 artigos, dos quais 41 encontravam-se na plataforma PubMed. No entanto, após a leitura dos resumos restaram apenas 4 artigos. O principal fator determinante para a exclusão dos artigos foi a falta de estudos comparando ambas as técnicas, a grande maioria dos artigos publicadas nos últimos 10 anos descreveram a experiência do serviço com o tratamento percutâneo, no entanto, não compararam com a técnica cirúrgica.

A tabela 1 reúne as informações sobre a identificação dos artigos incluídos nessa revisão.

Artigo Open Access sob uma licença CC BY-NC-ND (http://creativecommons.org/licenses/by-nc-nd/4.0/).

Tabela 1. Identificação dos artigos selecionados.

Autores	Título do artigo	Periódico publicado	Ano da Publicação
Da Costa RN, Ribeiro MS, Pereira FL, Pedra SRF, Jatene MB, Jatene IB et al[10].	Fechamento Percutâneo versus Cirúrgico da Comunicação Interatrial em Crianças e Adolescentes	Arquivo Brasileiro de Cardiologia	2013
Hoashi T, Yazaki S , Kagisaki K, Kitano M[11].	Management of ostium secundum atrial septal defect in the era of percutaneous trans-catheter device closure: 7-Year experience at a single institution	Journal of Cardiology	2014
Thingnam SKS, Mahajan S Vikas Kumar V[12].	Surgical perspective of percutaneous device closure of atrial septal defect	Asian Cardiovascular & Thoracic Annals	2018
Pillai AA, Sinouvassalou S, Jagadessan KS, Munuswamy H[13]	Spectrum of morphological abnormalities and treatment outcomes in secundum type of atrial septal defects: Singe center experience in over 500 cases	Journal of the Saudi Heart Association	2018

Um total de 1.998 pacientes foram avaliados através dos 4 estudos incluídos nessa revisão. A tabela 2 concentra as principais características dos estudos, destacando o objetivo, tipo de estudo e tamanho da amostra.

Tabela 2. Características dos estudos analisados nesse estudo.

Autores	Objetivo	Tipo de estudo	Tamanho da amostra
Da Costa RN, Ribeiro MS, Pereira FL, Pedra SRF, Jatene MB, Jatene IB et al[10].	Analisar a segurança e eficácia comparando ambos os métodos de tratamento.	Estudo observacional, prospectivo, não randomizado de duas coortes de crianças e adolescentes	180 pacientes
Hoashi T, Yazaki S , Kagisaki K, Kitano M[11].	Revisar a experiência institucional do tratamento da CIA ostium secundum após o início do fechamento do dispositivo transcateter percutâneo, para confirmar a estratégia de tratamento atual e os resultados.	Estudo observacional e retrospectivo	1.026 pacientes
Thingnam SKS, Mahajan S Vikas Kumar V[12]	Apresentar uma perspectiva cirúrgica do fechamento do dispositivo de comunicação interatrial.	Estudo observacional e retrospectivo	280 pacientes
Pillai AA, Sinouvassalou S, Jagadessan KS, Munuswamy H[13].	Pacientes submetidos ao tratamento percutâneo e reparo cirúrgico foram acompanhados para comparação dos resultados	Estudo prospectivo	512

Artigo Open Access sob uma licença CC BY-NC-ND (http://creativecommons.org/licenses/by-nc-nd/4.0/).

	imediatos e de longo prazo.		

Quanto aos resultados encontrados, observou-se uma grande semelhança entre ambas as técnicas, fato que comprova a efetividade e segurança tanto do tratamento percutâneo, quanto do tratamento cirúrgico. No entanto, a taxa de complicações e a permanência hospitalar foram relativamente menores no grupo submetido ao tratamento percutâneo.

Um dos quatro artigos analisados descreveu as complicações apresentadas após o tratamento percutâneo que necessitaram de abordagem cirúrgica, e concluíram que o tratamento percutâneo é seguro e eficaz, porém não é isento de complicações. A tabela 3 reúne os principais resultados apresentados pelos pesquisadores quanto aos desfechos analisados.

Tabela 3. Síntese dos principais resultados apresentados pelos autores.

Autores	Segurança	Efetividade	Complicações	Permanência hospitalar	Mortalidade
Da Costa RN, Ribeiro MS, Pereira FL, Pedra SRF, Jatene MB, Jatene IB et al[10].	Ambas as técnicas	Ambas as técnicas	Cirurgia: 68% das complicações relatadas Percutâneo: 4% das complicações relatadas (p< 0,001).	Cirurgia: 8,4 dias Percutâneo: 8,4 dias (p < 0,001).	Não houve morte em ambos os grupos
Hoashi T, Yazaki S , Kagisaki K, Kitano M[11].	Ambas as técnicas	Ambas as técnicas	Maiores no grupo submetido a cirurgia	Não avaliou	Igual
Thingnam SKS, Mahajan S Vikas Kumar V[12]	Não avaliou	Não avaliou	Detalhou as principais complicações, como embolização, entre outras	Não avaliou	Não avaliou
Pillai AA, Sinouvassalou S, Jagadessan KS, Munuswamy H[13]	Ambas as técnicas	Maior no grupo cirúrgico	Semelhantes para ambas as técnicas	Maior para o grupo cirúrgico	Semelhante para ambas as técnicas.

DISCUSSÃO

Este trabalho teve como objetivo comparar a abordagem percutâneo versus cirúrgica no tratamento da comunicação atrial do tipo *ostium secundum*, a fim de verificar se de acordo com as evidências atualizadas existe uma superioridade de uma técnica sobre a outra. A seguir discute-se os principais resultados encontrados.

Quanto a segurança e efetividade observou-se que não existe uma diferença estatística significativa entre os tratamentos[10-13]. No entanto, um dos estudos relatou que o tratamento cirúrgico foi mais efetivo nos defeitos mais complexos, de acordo com os autores do estudo o tratamento percutâneo apresentou uma taxa de sucesso de 91% nos defeitos atriais muito extensos e com rebordos posteriores e inferiores deficientes. Já o tratamento cirúrgico apresentou

Artigo Open Access sob uma licença CC BY-NC-ND (http://creativecommons.org/licenses/by-nc-nd/4.0/).

uma efetividade de 100% mesmo nos casos complexos, no entanto, as custas de um maior tempo de permanência hospitalar em leito de Unidade de Terapia Intensiva (UTI)[13].

Outro dado de extrema relevância que equipara as duas modalidades terapêuticas é a taxa de mortalidade, segundo os estudos analisados também não houve diferença estatística entre o grupo submetido ao tratamento percutâneo e o grupo submetido ao tratamento cirúrgico[10-13].

Portanto, tanto a efetividade e segurança, quanto a mortalidade equiparam-se entre as duas modalidades terapêuticas. No entanto, a taxa de complicações e a permanência hospitalar justificam a predileção pela técnica percutânea, uma vez que foi observado uma diferença estatística significativa entre os grupos[10,11,13].

De acordo com os pesquisadores apesar de raros, o grupo submetido ao tratamento cirúrgico apresentou uma taxa maior de complicações, principalmente relacionadas a todo o aparato necessário para a realização do procedimento, entre eles, circulação extracorpórea, incisão esternal, entre outros[10,11,13].

No entanto, ao analisar todas as conclusões dos estudos observa-se que Thingnam e colaboradores (2018) ressaltaram que apesar de menos frequentes, as complicações advindas do tratamento percutâneo são potencialmente fatais, fato que justifica a análise de cada caso, levando em consideração principalmente a complexidade do defeito apresentado[12].

Por fim, a taxa de permanência hospitalar foi menor no grupo submetido ao tratamento percutâneo em todos os estudos que analisaram esse importante preditor de qualidade, fato que motivou os pesquisadores brasileiros da Costa e colaboradores a concluir que ambos os tratamentos são seguros e eficazes, no entanto, a menor morbidade e tempo de internação apresentada pelos pacientes submetidos ao tratamento percutâneo, justificam a visão de que essa forma de tratamento deve ser, hoje em dia, o método de escolha para pacientes selecionados com CIA do tipo *ostium secundum*.

Portanto, quanto a efetividade, segurança e mortalidade ambas as técnicas são equiparáveis, mas a taxa de complicação e a permanência hospitalar reduzida com o tratamento percutâneo, justifica sua indicação como método de escolha para o tratamento da CIA do tipo *ostium secundum*.

AGRADECIMENTOS

Os autores gostariam de agradecer ao suporte financeiro da CAPES e da Unoeste para a realização deste trabalho.

CONFLITO DE INTERESSE

Não há conflito de interesses.

REFERÊNCIAS

1. Cardoso CO, Rossi Filho RI, Machado PR, François LMG, Horowitz ESK, Sarmento-Leite R. Efetividade da Prótese de Amplatzer® para Fechamento Percutâneo do Defeito do Septo interatrial tipo ostium secundum. Arq Bras Cardiol 2007;88(4):384-389. DOI: 10.1590/S0066-782X2007000400003

2. Ribeiro MS, Costa RN, Pedra SRFF, Kreuzig DL, Fontes VF. Estado atual do tratamento dos defeitos do septo atrial. Rev Soc Cardiol Estado de São Paulo 2017;27(1):39–48. DOI: 10.29381/0103-8559/2017270139-48

3. Pedra CAC,Pedra SRF, Fontes VF. Comunicação interatrial do tipo *ostium secundum*. Do tratamento cirúrgico ao percutâneo e os dinossauros do futuro. Arq Bras Cardiol, 2003;80(6):650-5. DOI: 10.1590/S0066-782X2003000600010

4. Rao PS, Harris AD. Recent advances in managing septal defects: atrial septal defects. F1000Res. 2017;22;6:2042. DOI: 10.12688/f1000research.11844.1

5. Silveira AC, Rached EB, Campane FZ, Maielo JR. Comunicação interatrial. Rev. Fac. Ciênc. Méd. Sorocaba. 2008;10(2):7-11.

6. Naqvi N, McCarthy KP, Ho SY. Anatomy of the atrial septum and interatrial communications. J Thorac Dis. 2018 Sep;10(Suppl 24):S2837-S2847. DOI: 10.21037/jtd.2018.02.18

7. Alal Z, Hascoët S, Gronier C, Godart F, Mauri L, Dauphin C, Lefort B et al. Long-Term Outcomes After Percutaneous Closure of Ostium Secundum Atrial Septal Defect in the Young: A Nationwide Cohort Study. JACC Cardiovasc Interv. 2018 Apr

Artigo Open Access sob uma licença CC BY-NC-ND (http://creativecommons.org/licenses/by-nc-nd/4.0/).

23;11(8):795-804. DOI: 10.1016/j.jcin.2018.01.262

8. Hajizeinali A, Sadeghian H, Rezvanfard M, Alidoosti M, Zoroufian A, Volman MA. A comparison between size of the occluder device and two-dimensional transoesophageal echocardiographic sizing of the ostium secundum atrial septal defect. Cardiovasc J Afr. 2013 Jun;24(5):161-4. DOI: 10.5830/CVJA-2013-014

9. Ursi ES. Prevenção de lesões de pele no perioperatório: revisão integrativa da literatura. [dissertação]. Ribeirão Preto: Universidade de São Paulo, Escola de Enfermagem de Ribeirão Preto; 2005.

10. Costa RN, Ribeiro MS, Pereira FL, Pedra SRF, Jatene MB, Jatene IB et al. Fechamento percutâneo versus cirúrgico da comunicação interatrial em crianças e adolescentes. Arq Bras Cardiol. 2013;100(4):347-354.
DOI: 10.5935/abc.20130059

11. Hoashi T, Yazaki S, Kagisaki K, Kitano M, Kubota SM, Shiraishi I, et al. Management of ostium secundum atrial septal defect in the era of percutaneous trans-catheter device closure: 7-Year experience at a single institution. J Cardiol. 2015 May;65(5):418-22. DOI: 10.1016/j.jjcc.2014.07.009

12. Thingnam SKS, Mahajan S, Kumar V. Surgical perspective of percutaneous device closure of atrial septal defect. Asian Cardiovasc Thorac Ann. 2018 Jun;26(5):343-346. DOI: 10.1177/0218492318776568

13. Pillai AA, Sinouvassalou S, Jagadessan KS, Munuswamy H. Spectrum of morphological abnormalities and treatment outcomes in ostium secundum type of atrial septal defects: Single center experience in >500 cases. J Saudi Heart Assoc. 2019 Jan;31(1):12-23. DOI: 10.1016/j.jsha.2018.09.002

Artigo Open Access sob uma licença CC BY-NC-ND (http://creativecommons.org/licenses/by-nc-nd/4.0/).