http://journal.unoeste.br/index.php/cv
DOI: 10.5747/cv.2020.v12.n2.v301
ISSN on-line 1984-6436

Colloquium Vitae

Submetido: 21/05/2018 Revisado: 30/05/2019 Aceito: 02/07/2020

USO DE HIPERPLASIA GENGIVAL FIBROSA EM REGIÃO DE TUBER COMO ALTERNATIVA PARA CORREÇÃO DE DEFEITO ALVEOLAR: RELATO DE CASO

Aline Colnago Ribeiro, Letícia Melluzzi Babolin da Silva, Paula Lazilha Faleiros, Rosalinda Tanuri Zaninotto Venturim.

Universidade do Oeste Paulista – UNOESTE, Presidente Prudente, SP. e-mail: lee_melluzzi@hotmail.com

RESUMO

As diversas técnicas cirúrgicas periodontais pré protéticas propostas atualmente, propiciam um futuro trabalho protético com melhores resultados estéticos e funcionais. O objetivo desse estudo foi relatar um caso clínico de cirurgia periodontal para correção de defeito do rebordo alveolar, por meio de enxerto de tecido conjuntivo subepitelial. Paciente apresentava crescimento hiperplásico fibroso, na região de túber da maxila e defeito de rebordo na região do incisivo central superior. Após planejamento do caso, foram realizadas, concomitantemente, duas cirurgias plásticas periodontais pré protéticas. Na primeira cirurgia, um enxerto de tecido conjuntivo foi removido da região doadora, do túber da maxila e em seguida foi adaptado na região anterior superior, área receptora onde se encontrava o defeito de rebordo. Observou-se, após 45 dias no pós-operatório, que a escolha da técnica cirúrgica, o tipo de enxerto utilizado para correção do defeito de rebordo, foram pré-requisitos para o futuro sucesso estético e funcional na reabilitação protética.

Palavras-chave: periodontia, processo alveolar, cirurgia plástica, enxerto de tecido conjuntivo, prótese.

USE OF GENGIVAL HYPERPLASIA IN A TUBER REGION AS AN ALTERNATIVE FOR REPAIR OF ALVEOLAR DEFECT: CASE REPORT

ABSTRACT

The various preprosthetic periodontal surgical techniques proposed currently, provide a future prosthetic work with better aesthetic results and functional. The objective of this study was to report a clinical case of periodontal surgery for correction of the defect in the alveolar border, by means of the subepithelial connective tissue graft. Patient presented fibrous hyperplastic growth, in the region of the maxilla túber and lip defect in the region of the upper central incisor. After planning the event, were carried out, concomitantly, two plastic surgeries prosthetic periodontal lunches. In the first surgery, a connective tissue graft was removed from the donor area, the maxila túber and then was adapted in the anterior region, receiving area where the defect of flange. Thoughtout a postoperatory period of 45 days, that the choice of surgical technique, the type of graft used for correction of the defect of rim, were pre-requisites for the future success in aesthetic and functional prosthetic rehabilitation.

Keywords: periodontcs, alveolar process, plastic surgery, grafting of connective tissue, prosthesis.

Artigo Open Access sob uma licença CC BY-NC-ND (http://creativecommons.org/licenses/by-nc-nd/4.0/).

INTRODUÇÃO

As promissoras possibilidades em cirurgia plástica periodontal, trouxeram novas perspectivas para tratamento de deformidades do rebordo alveolar. As diversas técnicas cirúrgicas propostas atualmente visam, ao corrigir esses defeitos, propiciar um futuro trabalho protético com melhores resultados estéticos e funcionais, pois frequentemente, a reposição de elementos dentais perdidos é dificultada por alterações morfológicas que acometem os processos alveolares tornando um desafio a execução de próteses[1].

A falta de preservação do rebordo alveolar após extrações dentárias, principalmente quando existem perdas extensas, acarreta comprometimento funcional e estético significativos no periodonto e compromete a reabilitação futura por meio de implantes e/ou próteses que irão restituir os elementos ausentes[2-5].

Em áreas onde existem recessão gengival, perda de tecido queratinizado, perda da papila interdental e defeito de rebordo alveolar, os procedimentos de aumento gengival são muito indicados na prática clínica[6]. Áreas com faixa de tecido gengival insuficientes podem oferecer menor resistência às forças da mastigação e aos atritos que ocorrem durante a higienização oral[6-9].

Em se tratando dos defeitos de rebordo alveolar, Seibert, em 1983, qualificou o tipo de tecido, a morfologia e o quanto de volume o tecido perdeu. Ele distinguiu três classes: Classe I - perda tecidual vestíbulo lingual e altura normal (perda no sentido horizontal), Classe II – perda tecidual no sentido ápico coronário e largura de crista normal (perda no sentido vertical) e Classe III – perda ao mesmo tempo horizontal e vertical[10].

Alguns dos procedimentos cirúrgicos para melhoria das condições gengivais incluem: enxertos livres, enxertos de tecido conjuntivo subepitelial e retalhos pediculados de diversas formas[6,8,9,11,12].

De acordo com os resultados obtidos na literatura, a técnica de enxerto conjuntivo subepitelial tem se mostrado bastante confiável e com altos índices de sucesso, pois essa técnica expõe vantagens consideráveis sobre outras técnicas mais simples, como a cor desse enxerto e a excelente nutrição sanguínea por ele recebido[3,6,13-21].

Os enxertos podem ser obtidos de regiões da cavidade oral que possuam gengiva queratinizada e espessura suficiente para que possibilite a remoção do tecido conjuntivo subjacente. Estas regiões são: coxim retro molar, túber da maxila, palato e regiões edêntulas, principalmente na região de pré-molares e molares[3,13,18,22].

O profissional da área odontológica deve fazer o correto planejamento pré cirúrgico e pré protético, a fim de obter melhores resultados devolvendo conforto, função e estética, na reabilitação protética[23].

O objetivo desse estudo foi relatar um caso clínico de cirurgia periodontal pré protética, para regularização do rebordo alveolar na região de túber da maxila e concomitantemente, corrigir defeito de rebordo na região de incisivo central superior, utilizando técnica cirúrgica de enxerto de tecido conjuntivo subepitelial, anteriormente a reabilitação protética.

Relato de caso clínico

Este trabalho foi avaliado e aprovado pelo Comitê de Ética em Pesquisa, de acordo com o protocolo CAAE 07819118.8.0000.5515. Paciente de 67 anos de idade, gênero masculino, aposentado, apresentou-se na disciplina de Odontogeriatria na universidade, com queixa de aumento volumétrico, que muito incomodava na região posterior do rebordo alveolar superior direito. Durante a anamnese, o paciente relatou que apresentava alteração na tireoide e fazia uso do medicamento Levoid. No exame clínico intra-bucal foi observado que o mesmo fazia o uso de Prótese Parcial Removível (PPR) no arco superior há mais de 10 anos, pois faltavam alguns elementos dentários: 13, 14, 16, 17, 18, 21, 24, 25, 28, 36, 37, 38, 46, 47 e 48.

Após anamnese e exame clínico, foi diagnosticado hiperplasia fibrosa no rebordo superior direito, na região de túber da maxila, originado, provavelmente por desuso.

Artigo Open Access sob uma licença CC BY-NC-ND (http://creativecommons.org/licenses/by-nc-nd/4.0/).

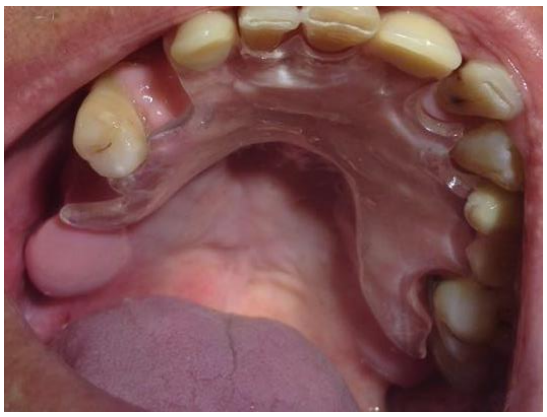

Figura 1. Prótese Parcial Removível Provisória, encostando na hiperplasia fibrosa na região do túber da maxila.

Na região de incisivo central superior (dente 21) foi observado defeito de rebordo, com perda de tecido no sentido vestíbulo lingual (perda horizontal) e ápico coronário (perda vertical), classificado como Classe III de Seibert.



Figura 2. Radiografia da região posterior do rebordo edêntulo, onde se encontrava o tecido hiperplásico.



Figura 3. Exame radiográfico na região do elemento 21 (perdido), evidenciando perda óssea.



Figura 4. Defeito de rebordo na região do incisivo central superior esquerdo (Classe III de Seibert).

Após planejamento do caso, devido às características clínicas e anatômicas do rebordo, o paciente foi orientado quanto à necessidade de execução de técnicas cirúrgicas plásticas periodontais, a fim de regularizar o rebordo tanto na região posterior superior direita, priorizando sua capacidade funcional, quanto na região anterior superior, onde se apresentava o defeito, devolvendo a estética local.

Na região anterior da maxila (leito receptor), onde havia o defeito classe III de Seibert, foi deslocado um retalho de espessura parcial, para se obter uma melhor vascularização do enxerto de tecido conjuntivo, que ali seria adaptado com finalidade de aumentar o volume nessa região, devolvendo estética e função para posteriormente se instalar a prótese parcial removível.



Figuras 5. Confecção de retalho de espessura parcial (retalho dividido).

Artigo Open Access sob uma licença CC BY-NC-ND (http://creativecommons.org/licenses/by-nc-nd/4.0/).

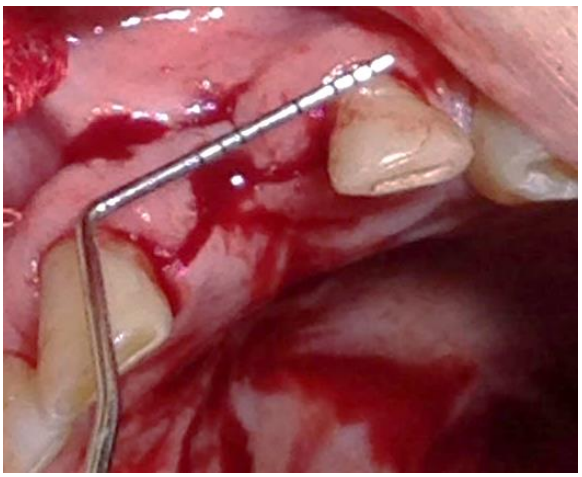

Figura 6. Confecção de retalho de espessura parcial (retalho dividido).

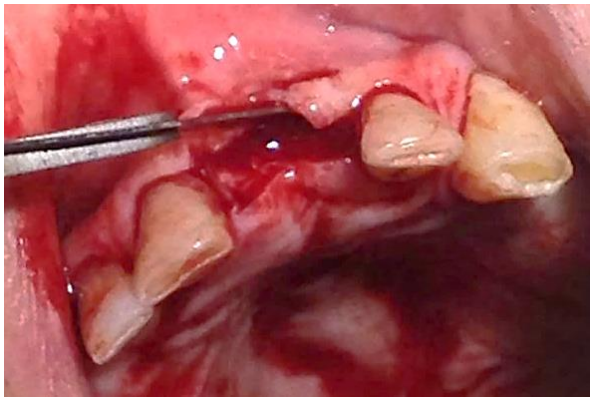

Figura 7. Retalho divido (leito receptor).



Figura 8. Exérese do tecido fibroso na região posterior de rebordo.

Uma cunha distal foi realizada na região posterior próximo ao túber da maxila (leito doador), com o objetivo de remover do interior do tecido hiperplásico, o tecido conjuntivo. Após remoção da hiperplasia foi feito o refinamento do enxerto, que imediatamente foi transferido para a região anterior, previamente preparada com retalho de espessura parcial e estabilizado por meio de suturas, sob o retalho. O tecido hiperplásico fibroso da região posterior da maxila foi utilizado, justamente por ter grande disponibilidade de tecido doador e sua exérese é, de fato, a técnica cirúrgica adequada[23].



Figura 9. Tecido fibroso removido da região edêntula.



Figura 10. Refinamento do enxerto de tecido conjuntivo

Artigo Open Access sob uma licença CC BY-NC-ND (http://creativecommons.org/licenses/by-nc-nd/4.0/).



Figura 11. Adaptação do enxerto de tecido conjuntivo no leito receptor.

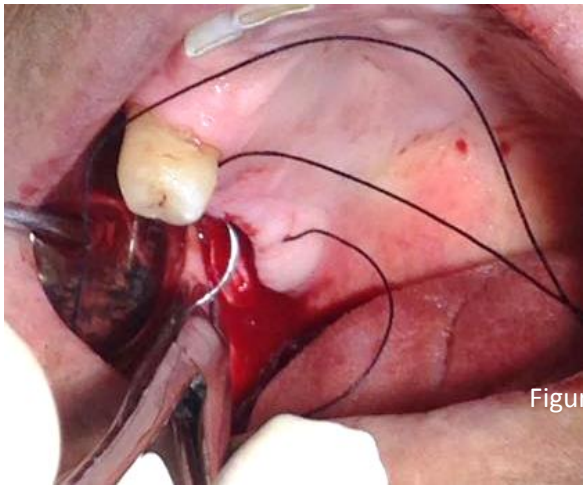

Figura 12. Suturas simples com fio de nylon 4.0

Após a cirurgia foi instalada uma prótese parcial removível coma finalidade de criar um perfil de emergência. Neste caso não foi necessário a utilização do cimento cirúrgico e foi prescrito anti-inflamatório Nimesulida 100 mg (1 comprimido de 12/12 horas por 3 dias), o paciente foi orientado a utilizar solução de Gluconato de Clorexidina 0,12%, duas vezes ao dia, por sete dias. As suturas foram removidas após uma semana do leito doador e após duas semanas, do leitor receptor.

O paciente foi acompanhado por aproximadamente 45 dias, com reajustes semanais da sua prótese parcial, para readaptação e condicionamento gengival, a fim de favorecer o perfil de emergência, com resultados bastante satisfatórios. Por fim foi encaminhado à Clínica de Prótese Parcial Removível para confecção da prótese definitiva.



Figura 13. Pós-operatório da região doadora após 2 semanas.



Figura 14. Pós-operatório do leito receptor após 2 semanas.

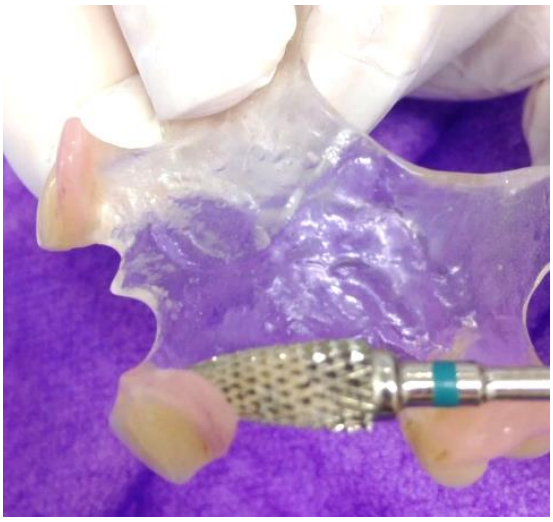

Figura 15. Ajuste da prótese parcial removível, para condicionamento gengival (perfil de emergência).

Artigo Open Access sob uma licença CC BY-NC-ND (http://creativecommons.org/licenses/by-nc-nd/4.0/).



Figura 16. Adaptação da prótese parcial removível provisória.



Figura 17. Aspecto inicial.



Figura 18. Aspecto após 45 dias.

DISCUSSÃO

As cirurgias periodontais pré-protéticas são procedimentos realizados em cavidades bucais para restabelecimento da distância biológica, para minimizar perda de papila interdental, retração gengival, perda de tecido queratinizado e correção de rebordos alterados, que dificultam a instalação e adaptação de próteses. Esses procedimentos livram o rebordo alveolar de presença de lesões, de defeitos ósseos e de protuberâncias que invadem e prejudicam a perfeita instalação dessas próteses[24,25].

As técnicas cirúrgicas para aumento de rebordo alveolar visam propiciar um futuro trabalho protético reabilitador com melhores resultados estéticos e o enxerto de tecido conjuntivo é uma alternativa bastante utilizada nesses casos[9].

O enxerto de tecido conjuntivo foi proposto inicialmente em 1974 por Edel e nessa época, a indicação do enxerto era para aumento de tecido queratinizado[22]. Atualmente, esse tecido tem sido empregado com alto índice de sucesso para obtenção de estética, função e saúde e é o mais utilizado nas cirurgias plásticas, pois tem como finalidade manter ou criar uma mucosa queratinizada, para controlar a saúde periodontal, diminuir a possibilidade de perda de tecidos duros e moles, além de melhorar a estética do paciente[3,15,26-28]. Algumas das suas indicações em cirurgias plásticas periodontais são: recobrimento radicular, preenchimento de rebordo edêntulo e espessamento gengival pré-protético[6,9,15,21]. Esse tipo de enxerto expõe vantagens consideráveis como, por exemplo, sua cor que se torna semelhante a dos tecidos adjacentes, além da excelente nutrição sanguínea que recebe do leito receptor, favorecendo sua cicatrização[3,7,26].

Os enxertos livres de tecido conjuntivo subepitelial podem ser obtidos de regiões da cavidade oral, que possuam gengiva queratinizada e espessura suficiente para possibilitar a remoção do tecido conjuntivo subjacente[3]. Os principais sítios de remoção são: palato duro, entre a mesial do 1º pré molar a distal do 1º molar superior, tuberosidade, que surpreende na quantidade e espessura do enxerto necessário, com baixo risco de acidentes com o feixe vásculo nervoso e o tecido gengival de rebordos alveolares de áreas edêntulas[13,22].

A remoção de tecido conjuntivo de tuberosidades fornece um enxerto mais espesso, proporcionando maior sustentação à área enxertada e por esse motivo é o mais indicado nos procedimentos de reconstrução de papila e no aumento do rebordo alveolar edêntulo[29].

A reabilitação protética pode ser realizada de várias maneiras, como por meio da utilização de próteses parciais removíveis,

Artigo Open Access sob uma licença CC BY-NC-ND (http://creativecommons.org/licenses/by-nc-nd/4.0/).

próteses fixas e mais recentemente, por uso de próteses implantossuportadas[30].

Como a reabilitação protética de um espaço edêntulo isolado na região anterior da maxila é crítico, devido à alta demanda estética por parte do paciente, após a reabilitação protética é comum observar um certo grau de insatisfação em relação ao resultado[14,30.]

Os rebordos alveolares, em termos ósseos, mantêm uma distância vestíbulo lingual e ápico coronal, podendo apresentar irregularidades provocadas pela ausência de raízes. Os rebordos deformados, além da ausência dentária também tem falta de osso e acontece com mais frequência em extrações traumáticas, tumores, doença periodontal avançada, formação de abscesso, entre outras causas[4,30].

É importante lembrar que nos defeitos de rebordo, as perdas ósseas no sentido horizontal, apresentam menos dificuldades para o preenchimento, correspondendo à perda da tábua óssea vestibular e já com a perdas ósseas no sentido vertical não há necessariamente um preenchimento total. Assim, podemos ter casos com defeitos vertical, horizontal ou a combinação dos dois defeitos. Seibert, em 1983, classificou esses defeitos do rebordo enquadrando-os em 3 categorias: Classe I: perda de tecido vestíbulo lingual sem alteração na altura ápico coronal, ou seja, perda tecidual horizontal e crista de altura normal; Classe II: perda de tecido ápico coronal sem perda da altura vestíbulo lingual, ou seja, perda tecidual vertical e crista de largura normal; Classe III: Combinação de ambas as classes, I e II, perda tecidual horizontal e vertical. Esses 3 grupos de classificação de defeitos de rebordo é uma base sobre a qual podemos estabelecer um diagnóstico preliminar[10].

No caso clínico em questão, duas cirurgias plásticas pré protéticas foram realizadas, concomitantemente, a fim de regularizar tanto a região anterior superior que se apresentava com defeito estético aparente, quanto a região posterior superior direita do rebordo que se mostrava alterado, incomodando o paciente.

Após a realização das cirurgias plásticas, e durante todo período pós-operatório, o paciente foi orientado, para que mantivesse as áreas operadas higienizadas, pois uma ferida limpa tem cicatrização melhor e mais rápida, evitando complicações pós operatórias.

A escolha das técnicas apropriadas para correção de defeito de rebordo é pré-requisito para o sucesso estético e funcional na reabilitação protética. A técnica de enxerto de tecido conjuntivo subepitelial é bastante indicada, pois possibilita excelentes resultados. Esses pré-requisitos foram fundamentais para cor do enxerto tornar-se semelhante a dos tecidos adjacentes, ter melhor nutrição sanguínea e proporcionar melhor reparação tecidual tanto da área doadora quanto da receptora.

DECLARAÇÃO DE CONFLITOS DE INTERESSE

Os autores declaram não haver qualquer potencial conflito de interesse que possa interferir na imparcialidade deste trabalho científico.

REFERÊNCIAS

1. Henriques PG. Aumento do rebordo alveolar com tecido mole. In: Henriques PG. Estética em periodontia e cirurgia plástica periodontal. 2ed. São Paulo: Editora Santos; 2004. p.175-93.

2. Salomão M, Alvarez FK, Siqueira JTT. Regeneração óssea guiada em defeitos extensos pós-exodontias utilizando membrana exposta ao meio bucal. Rev Implantnews. 2010;7(6):753-9.

3. Moraes TM, Rodrigues RQF, Rodrigues RA, Macen MCB. Enxerto de tecido conjuntivo subepitelial para aumento de rebordo: relato de caso. Rev Saúde Ciên online. 2016;5(1):91-8.

4. Shetty D, Dharmadhikari S, Shetty Arvind, Bapat R. A Case report augmentation using onlay interpositional graft: an approach to improve prosthetic prognosis of a deficit ridge. Adv Hum Biol. 2014;4(1):50-5.

5. Romanos AH, Gerus NC, Abou-Arraj RV. Pedicle connective tissue graft with novel palatal tunneling. Clin Adv Periodontics. 2013;3(4):191-8. DOI: https://doi.org/10.1902/cap.2013.120125

6. Zaccara IM, Varela HÁ, Morais MHS, Menezes KM, Fernandes-Costa NA, Gurgel BCV. Previsibilidade do recobrimento radicular de recessão gengival classe III de Miller – uma revisão de literatura. Braz J Periodontal. 2013;23(3):28-64.

7. Oliveira GHC, Soares MS, Borges GJ, Fernandes JMA. Retalho posicionado lateralmente e enxerto de tecido conjuntivo subepitelial no tratamento das recissões teciduais marginais. Rev Odontol, Braz Central. 2011;50(52):99-102.

8. Almeida JM, Novaes VN, Faleiro PL, Macarimi VC, Bosco AF, Theodoro LH, Garcia VG. Aumento de gengiva queratinizada em mucosa peri-implantar. Rev

Artigo Open Access sob uma licença CC BY-NC-ND (http://creativecommons.org/licenses/by-nc-nd/4.0/).

Odontol UNESP. 2012;41(5):365-9. DOI: https://doi.org/10.1590/S1807-25772012000500012

9. Hassumi MY, Morais TC, Nunes RC. Manipulação de tecidos moles na implantodontia: uma revisão da literatura. Rev Amazônica. 2014;2(1):12-8.

10. Borghetti A, Glise JM. Adequação da crista edêntula à prótese fixada em pilares naturais. In: Borghetti A, Monnet-Corti V. Cirurgia plástica periodontal. São Paulo: Editora Artmed; 2002. p.387-417.

11. Pazmino VFC, Sanchez MPR, Maciel J, Almeida JM, Bassi APF. Aumento da mucosa queratinizada em área peri-implantar com enxerto gengival livre. Rev Perionews. 2015;9(6):550-4.

12. Carvalho LP, Camargos SDS, Costa MMA, Dietrich L, Ferreira AR. Técnica cirúrgica de enxerto gengival misto: relato de caso clínico. Rev Odontol Contempor. 2018;5(2):73-9.

13. Wang CW, Li CC, Krawczk W, Kim DM. Root coverage procedure with conective tissue graft harvested from a distal wedg: a case report. Clin Adv Periodontics. 2016;6(3):134-9. DOI: https://doi.org/10.1902/cap.2016.150070

14. Pinto FR, Menezes KM, Costa ANF, Moranza TA, Ciotti DL, Gurgel BCV. Enxerto de tecido conjuntivo em paciente com implante dentário na região anterior - caso clinico. Rev Assoc Paul Cir Dent. 2014;68(2):106-11.

15. Guimarãe G, Romano TG, Nardo AP, Aleixo RQ. Enxerto de tecido conjuntivo subepitelial para o tratamento da recessão gengival classe II – relato de caso. Saber Cient Odontol. 2012;2(1):84-94.

16. Martins TM, Bosco AF, Gazoni GG, Garcia SF. Laterally positioned flap associated with subepithelial connective tissue graft for coverage of isolated gingival recession. RSBO. 2011;8(4):864-8.

17. Aroni MAT, Oliveira GJPL, Changoluisa G, Camacho FMT. Coverage of Miller class I and II gingival recessions treated with subepithelial connective tissue graft, acellular dermal matrix, and enamel matrix proteins. Pilot study. Rev Odontol UNESP. 2016;45(2):78-84. DOI: https://doi.org/10.1590/1807-2577.19515

18. Nonato DWF. Reabilitação implantossuportada em área estética associada a enxerto de tecido conjuntivo. 2018. 51p. [Monografia]. Especialista em Implantodontia na Faculdade ILAPEO, Curitiba, 2018.

19. Silva AP, Rodrigues TL, Martins ARLA, Dantas EM, Gurgel BCV. Tratamento das recessões gengivais utilizando o enxerto de tecidos conjuntivos isolado e associado às proteínas derivadas da matriz do esmalte – uma revisão integrativa. Braz J Periodontol. 2018;28(1):35-42.

20. Rodrigues DC, Alves R, Segundo TK. Emprego do enxerto de tecido conjuntivo subepitelial no recobrimento radicular. RGO. 2010;58(1):115-8.

21. Ribas AR, Gomes JT, Silva AO, Maia LP. Enxerto gengival livre verus enxerto de tecido conjuntivo livre – relato de caso clínico. Braz J Periodontal. 2016;26(4):64-70.

22. Borghetti A, Monnet-Corti V. Enxerto de conjuntivo: indicações e remoção. In: Borghetti A, Monnet-Corti V. Cirurgia plástica periodontal. São Paulo: Editora Artmed; 2002. p.201-16.

23. Ferreira LPM, Cunha FA, Souza MT, Souza LC. Membrana de origem suína: uma possível alternativa aos enxertos gengivais livres? Rev Perionews. 2015;9(6):501-7.

24. Alencar CRB, Andrade FJP, Catão MHCV. Cirurgia oral em pacientes idosos: considerações clínicas, cirúrgicas e avaliação de riscos. RSBO. 2010;8(2):200-10.

25. Bridi MP, Ribeiro ET, Bertollo RM, Salim MAA, Kano SC, Castro MCC, Rezende RA, Frigo L, Silva DN. Prevalência de cirurgias pré-protéticas em pacientes atendidos na disciplina de Cirurgia Bucomaxilofacial II da UFES no período de 2010 a 2013. Rev Bras Pesq Saúde. 2010;17(1):73-80. DOI: https://doi.org/10.21722/rbps.v17i1.12452

26. Venturim RTZ, Joly JC, Venturim LR. Técnicas cirúrgicas de enxerto de tecido conjuntivo para o tratamento da recessão gengival. RGO. 2011;59: 147-52.

27. Serrilho RP, Tolentino LS, Pinto GNS. Enxerto de tecido mole como opção para suprir defeitos peri-implantares. Relato de caso clinico. Rev Assoc Paul Cir Dent. 2015;69(4):350-4.

28. Molon RF, Avila ED, Souza JAC, Nogueira AVB, Cirelli CC, Cirelli JA. Combination of orthodontic movement and periodontal therapy for full root coverage in a miller class III recession: a case report with 12 years of follow-up. Braz Dent J. 2012;23(6):758-63. DOI: https://doi.org/10.1590/S0103-64402012000600022

29. Henriques PG. Princípios biológicos e clínicos dos enxertos de tecido mole. In: Henriques PG. Estética em

Artigo Open Access sob uma licença CC BY-NC-ND (http://creativecommons.org/licenses/by-nc-nd/4.0/).

periodontia e cirurgia plástica periodontal. 2ed. São Paulo: Editora Santos; 2004. p.45-53.

30. Figueiredo CM, Dias RP, Amado FM, Rossi FCC, Ishikiriama BLC, Oliveira TM, Santos CF. Uso de implantes, enxerto ósseo e condicionamento do tecido gengival perimplantar na reabilitação estética de área anterior de maxila. Odontol Clín-Cient. 2011;10(3):285-91.

31. Monnet-Corti V, Borghetti A. Cuidados pós-operatórios, cicatrização, complicações e insucessos em cirurgia plástica periodontal. In: Monnet-Corti V, Borghetti A. Cirurgia plástica periodontal. São Paulo: Editora Artmed; 2002. p.260.

Artigo Open Access sob uma licença CC BY-NC-ND (http://creativecommons.org/licenses/by-nc-nd/4.0/).