PROPEDÊUTICA MAMÁRIA PARA O MÉDICO GENERALISTA – ATUALIZAÇÃO

Vanessa Gracielly Almeida Bereza [1], Ingrid Delamare Teixeira [1], Thiago Garcia Muchon [1], Regina Lucia Braga Barret [2]

[1] Discente do Curso de Medicina da UNOESTE. [2] Docente do Curso de Medicina da UNOESTE.

RESUMO

O objetivo desta revisão da literatura é listar e analisar os principais métodos propedêuticos afim de orientar o generalista no rastreamento e diagnóstico precoce de doenças mamárias. Foram revisados livros, artigos de periódicos e atualizações disponíveis em páginas médicas na internet. As bases de dados e instrumentos de busca utilizados foram: Medline, Scielo, Academic Search Premier. As palavras-chave empregadas foram: propedêutica mamária, ultrassonografia da mama, câncer de mama, bi-rads, auto-exame das mamas. O período em que a busca foi realizada foi de março a maio de 2010. Embora a mamografia persista sendo apontada pelas normas de especialistas como o método diagnóstico de eleição para o câncer de mama em programas populacionais de rastreamento da doença devido a seu impacto na mortalidade, o exame clínico das mamas e o auto-exame constituem componentes importantes no rastreamento de rotina em países em desenvolvimento, como é o caso do Brasil. A grande importância da propedêutica mamária está relacionada com a preocupação do rastreamento do câncer de mama. No atendimento primário devem ser identificados principalmente os fatores de risco e os sinais de doenças mamárias. Esta triagem deve ser realizada mediante investigação completa e cuidadosa, compreendendo a anamnese e exame clínico adequados.

Palavras-chave: ultrassonografia mamária, mamografia, neoplasia de mama, neoplasia.

MAMMARY PROPAEDEUTICS FOR GENERAL PRACTITIONER PHYSICIANS – UPDATE

ABSTRACT

The objective of this literature review is to list and analyze the main diagnostic methods in order to guide the general practitioner in screening and early diagnosis of breast diseases. Books, journal articles and updates from medical pages on the Internet were reviewed. The databases and search tools used were: Medline, SciELO and Academic Search Premier. The keywords used were: mammary propaedeutics, mammary ultrasonography, breast cancer, bi-rads, self-breast examination. The period in which the search was conducted was from March to May 2010. Although mammography continues being appointed by specialists guidelines as the diagnostic method of choice for breast cancer programs in population screening of disease due to its impact on mortality, clinical breast exam and self-examination are important components in tracking routine in developing countries, as is the case of Brazil. The great importance of mammary propaedeutics is related to the concern of screening for breast cancer. Primary care should primarily identify risk factors and signs of breast disease. The screening should be performed by careful and thorough investigation, including the history and appropriate physical examination.

Keywords: mammary ultrasonography, mammography, breast neoplasia, neoplasia.

INTRODUÇÃO

As décadas de 1970 e 1980 representaram o surgimento do movimento feminista e, progressivamente, as mulheres foram adquirindo maior independência tanto profissionalmente quanto em relação à família. Esta transformação feminina refletiu na medicina contemporânea, especialmente na mastologia. A mulher antes era envolvida pela censura, cultura, religião, ou pelo próprio pudor de expor as mamas para exame e padeceu por longo tempo das enfermidades mamárias, que ceifavam suas vidas ou as deixavam mutiladas. Hoje as mulheres preocupam-se com as doenças da mama, a maioria busca informações e exames preventivos, dirigindo-se inicialmente aos postos de atendimento da rede pública, onde normalmente são atendidas e triadas por médicos generalistas (SOUEN, 1995 e 1996; SCLOWITZ et al., 2005; MOLINA et al., 2003).

Dias das Costa et al. (1995) afirmam que os métodos de diagnóstico por imagem, nos últimos 20 anos, assumiram um papel preponderante no diagnóstico dos processos patológicos das glândulas mamárias, sendo hoje instrumento fundamental dos Programas de Saúde Pública para diminuir a morbidade e a mortalidade provocada pelas doenças da mama. A estratégia para detecção precoce de doenças mamárias está apoiada em um tripé constituído pelo auto-exame das mamas, pelo exame clínico mamário e pela mamografia. Segundo recomendação da American Cancer Society, esses procedimentos deveriam ser assim realizados: 1. Auto-exame mamário mensal para todas as mulheres a partir dos 20 anos; 2. Exame clínico das mamas entre 20 e 39 anos de idade, e anualmente a partir dos 40 anos; 3. Mamografia anual a partir dos 35 anos (LOPES et al., 1996; BORBA et al., 1998; SCLOWITZ et al., 2005).

O objetivo central deste trabalho será fornecer elementos que auxiliem o médico generalista, que presta o primeiro atendimento a grande maioria da população, no sentido de identificar o mais precocemente quanto possível, os casos suspeitos, triando e encaminhando os pacientes quando for o caso, contribuindo para o menor impacto do tratamento e melhor prognóstico. Dessa maneira espera-se inclusive contribuir para a diminuição dos custos do tratamento aos cofres públicos, já que iniciado com grau de estadiamento menor.

METODOLOGIA

O presente estudo constitui-se numa revisão bibliográfica. A pesquisa busca a resolução de um problema (hipótese) por meio de referenciais teóricos publicados, analisando e discutindo as várias contribuições científicas. Esse tipo de pesquisa traz subsídios para o conhecimento sobre o que foi pesquisado, como e sob que enfoque e/ou perspectivas foi tratado o assunto apresentado na literatura científica (SALOMON, 2004). Para a busca de informações, utilizamos material já publicado, constituído principalmente de livros, artigos de periódicos e atualizações disponíveis em sites médicos na internet. Os sites de busca utilizados foram: Medline, Scielo, Academic Search Premier. As palavras-chave empregadas nos sites de busca foram: propedêutica mamária, ultrassonografia da mama, câncer de mama, bi-rads, auto-exame das mamas. O período em que a busca foi realizada foi de março a maio de 2010.

ANAMNESE

A atenção e a importância dada à queixa da paciente reduzem a porcentagem de erros diagnósticos e aumenta a boa vontade da paciente em colaborar com o exame. Além disso, a anamnese é fundamental para um correto diagnóstico (HALBE, 2000; FEBRASGO, 2000.).

De acordo com Lopes et al. (1996) deve-se pesquisar história pregressa relacionada à

mama durante a anamnese. Traumas, patologias, cirurgias anteriores, uso de medicação (principalmente hormonioterapia) devem ser exaustivamente pesquisados, a fim de possibilitar ao médico uma visão completa da história da paciente (THULER, 2003).

É ainda através da anamnese que serão verificados os fatores de risco para câncer de mama. Dessa forma esses fatores de risco devem ser questionados e identificados, são eles: idade, obesidade, história familiar de câncer de mama (principalmente parentes em primeiro grau), história pessoal de câncer de mama, fatores reprodutivos (idade da menarca menor de 12 anos, idade da menopausa acima de 55 anos; idade do primeiro parto acima de 30 anos, nuliparidade e falta de lactação), tabagismo, consumo de álcool, terapia de reposição hormonal por mais de 10 anos, radiações ionizantes, dieta rica em gordura e pobre em fibras e vitaminas (SOUEN, 1998 e 1995; LOPES et al., 1996; CAREY et al., 2006).

História familiar x risco relativo

1 – Paciente com parentes de primeiro grau com câncer mamário bilateral pré-Menopausa - aumenta 9,5 vezes risco relativo;

2 – Paciente com parentes de primeiro grau com câncer mamário bilateral pós-Menopausa - aumenta 6,0 vezes o risco relativo;

3 – Paciente com parentes de primeiro grau com câncer mamário unilateral na pré-menopausa - aumenta 2,5 vezes o risco relativo;

4 - Paciente com parentes de primeiro grau com câncer mamário unilateral na pós-menopausa - aumentam 1,5 vezes o risco relativo (FEBRASGO, 2000; DIAS et al., 1994; MOLINA et al., 2003)

Patologia prévia

1 - Biópsia Mamária Prévia;

2 - Diagnóstico de câncer (CA) lobular in situ e/ou hiperplasia com atipia.

Ambos aumentam cinco vezes o risco relativo e, se associado à história familiar, aumentam dez vezes o risco relativo (FEBRASGO, 2000; DIAS et al., 1994).

Fatores hormonais

1 – Incidência de 01 homem para 100 mulheres;

2 – Ocorre com maior freqüência quando há menarca precoce e menopausa tardia;

3 - Mulheres ooferectomizadas na pré-menopausa têm risco relativo menor;

4 - Precocidade da primeira gravidez a termo é fator de proteção (SOUEN, 1998 e 1995; FEBRASGO, 2000; MOLINA et al., 2003; COSTANZA et al., 1997).

Idade

O pico de incidência ocorre na faixa etária entre 45 e 55 anos (SOUEN, 1998 e 1995; FEBRASGO, 2000).

Fatores ambientais

A ingestão de ácidos graxos saturados, etilismo e exposição a agentes químicos estão relacionadas com aumento no risco relativo (DIAS et al., 1994).

Fatores genéticos

1 - Familiares com alta prevalência para a doença;

2 - Gene BRCA-1 com mutações;

3 - BRCA-2 (FEBRASGO, 2000; DIAS et al., 1994; COSTANZA et al., 1997).

Sinais e sintomas mais freqüentes

Dor

É a queixa mais freqüente nos consultórios e deve ser caracterizada quanto à: ciclicidade, intensidade, é reflexa ou não, tempo

de aparecimento, tratamentos anteriores, presença de sinais e sintomas associados, inclusive fatores psíquicos e sociais. A dor de inicio insidioso e de maior intensidade geralmente ocorre em processo inflamatório, seja do parênquima mamário (mastites) ou estruturas adjacentes (nervos, ossos, pele, vasos, etc.) (FEBRASGO, 2000; DIAS et al., 1994).

Causas de dor relacionada com processos inflamatórios de estruturas adjacentes: osteocondrite external (Síndrome de Tietze), tromboflebite das veias subcutâneas da parede torácica (Síndrome de Mondor), herpes zoster, mialgias (DIAS et al., 1994; LOPES et al., 1996).

Processos neoplásicos na mama raramente são acompanhados de dor em seu início. Independente se for benigno ou maligno, exceto em casos mais avançados. (SOUEN, 1998 e 1995; DIAS et al., 1994).

Nódulos

Estabelecer sempre diagnóstico diferencial entre processos benignos e malignos (FEBRASGO, 2000; DIAS et al., 1994).

- Benignos: caracterizam-se por ter mobilidade, limites precisos, consistência fibro-elástica.

- Malignos: de natureza infiltrativa, aderidos a planos profundos da mama e/ou ligamentos de Cooper, podendo levar a retrações de pele e mamilos além de apresentarem consistência endurecida .

Observar sempre: forma de detecção, tempo de evolução do nódulo, associação com outros sinais e sintomas (FEBRASGO, 2000; DIAS et al., 1994; LOPES et al., 1996; CAREY et al., 2006).

Derrames Papilares

Constituem-se na eliminação de secreção/sangue pelo mamilo e/ou aréola. Sua origem pode ser tanto funcional (hiperprolactinemia, drogas ou estresse) quanto patológica (neoplásica, inflamatória, pseudoderrames). Assimetrias, abaulamentos e pruridos também merecem investigação (FEBRASGO, 2000).

Deve-se sempre caracterizar o derrame papilar em relação a: origem (espontâneo/provocado), lateralidade (uni/bilateral), apresentar-se por um único ducto/vários ductos, ser contínuo/intermitente/cíclico, características da secreção (serosa, sero-sanguinolenta, purulenta. Láctea, outras) (DIAS et al., 1994; LOPES et al., 1996).

Os derrames de origem funcionais são causados principalmente por: hiperprolactinemia, estresse, drogas (antidepressivos tricíclicos, metoclopramida, sulpiride, reserpina etc). Já os derrames patológicos podem classificar-se de acordo com a sua origem em: derrame de origem neoplásica (papilomas, carcinomas, adenoma de hipófise), derrame de origem inflamatória (mastite aguda e crônica, ectasia ductal) e pseudoderrames (eczemas, lesões de aréola, câncer de Paget; adenoma de mamilo) (FEBRASGO, 2000; DIAS et al., 1994; LOPES et al., 1996; CAREY et al., 2006).

Exame físico

O exame deve ser realizado em condições próprias de iluminação e posicionamento e deve ser sistematizado (DIAS DA COSTA et al., 1995) Qualquer alteração detectada deve ter sua localização especificada e, para tal, deve-se dividir a mama em 04 quadrantes por meio de 02 linhas perpendiculares que se cruzam no mamilo:

QSI - quadrante súpero-interno;
QSE - quadrante súpero-externo;
QII - quadrante ínfero-interno;
QIE - quadrante ínfero-externo;
Região Central - Aréolo Mamilar.

Na Figura 1, são apresentados os quadrantes da mama. A maior quantidade de ductos lactíferos está no quadrante súpero-externo e, devido a isto, essa é a localização mais freqüente do câncer de mama, especialmente do carcinoma ductal, já que a maior parte dos casos inicia-se nas células de revestimento dos ductos mamários (CAREY et al., 2006).

A *inspeção estática* é realizada com a paciente ereta, tórax despido, braços relaxados pendentes ao longo do tronco, sempre comparando ambas as mamas. Deve-se avaliar: simetria (tamanho e contorno), contornos (alteração na forma como abaulamentos e retrações), volume (observar alteração do crescimento- telarca precoce, hipomastia, uni ou bilateral, hipertrofias, ginecomastia em homens), número (amastia, atelia, politelia, polimastia, mamas supranumerárias), lesões cutâneas. As alterações neoplásicas podem apresentar-se como: edema de pele mamária com aspecto em casca de laranja (*p'eu d'orange*), eritema mamário, lesões eczematosas e ulcerações, retração mamilar e nódulos. Os processos Infecciosos podem ser sistêmicos ou não e acometer as mamas originando pápulas, pústulas, fístulas, abscessos e úlceras de várias etiologias (FEBRASGO, 2000; DIAS et al., 1994).

A *inspeção dinâmica* se faz com a paciente na mesma posição da inspeção estática, porém a paciente deverá elevar os braços possibilitando completa inspeção dos quadrantes mamários inferiores e axila. A seguir deverá colocar as mãos na cintura e realizar contração dos músculos peitorais, apertando as mãos na cintura. Isso permite a visualização da presença do sinal de Benzadon, onde ocorre retração mamilar provocada por tumores localizados na região central da mama (FEBRASGO, 2000; DIAS et al., 1994; MOLINA et al., 2003).

A *palpação da axila* deve ser realizada com o braço do médico apoiando o braço homônimo da paciente, usando a mão heterônima para palpação axilar (axila direita é examinada pela mão esquerda e vice-versa) - Manobra de Bailey. Se houver linfonodos palpáveis, estes devem ser caracterizados quanto ao tamanho, consistência, número, mobilidade e grau de fixação. Linfonodos pequenos de consistência macia e móveis normalmente não estão relacionados a quadros suspeitos de malignidade. A palpação das regiões claviculares deve ser feita com a polpa digital, com técnica de Lewinson (examinador à frente do paciente) ou técnica de Riddell (examinador atrás do paciente) (DIAS et al., 1994).

Durante a palpação mamária a paciente permanece sentada e o médico apóia a mama com uma mão e faz-se a palpação com a porção digital dos dedos da outra mão (Manobra de Leonne). Procede-se a palpação também com a paciente na posição supina com braços atrás da cabeça, examinando-se todos os quadrantes mamários. Os limites palpados são: superior (clavícula), inferior (sulco infra-mamário), medialmente (borda external), lateralmente (linha axilar média). Através da técnica de Velpeau, o examinador comprime a mama na parede torácica deslizando os dedos sobre toda a glândula. E pela técnica de Bloodgood o examinador utiliza as polpas digitais na palpação da mama como se "tocasse um piano" (DIAS et al., 1994).

Após a palpação realiza-se a expressão do mamilo, inicialmente da aréola, seguido por uma expressão desde a base da mama até o mamilo, provavelmente não provocando desconforto (FEBRASGO, 2000; DIAS et al., 1994; MOLINA et al., 2003).

Auto-exame da mama

O auto-exame proporciona uma alternativa relativamente simples, de baixo custo e estimula as mulheres a incorporar um hábito

saudável e útil para auxiliar o diagnóstico precoce do câncer de mama. Portanto, juntamente com o exame clínico e a mamografia, deve ser incentivado. O câncer de mama diagnosticado precocemente tem 95% de chances de cura (SILVA, 2008; BORBA et al, 1998).

Para que a prática do auto-exame da mama consiga alcançar seu objetivo de detecção precoce do câncer e conseqüente queda da mortalidade, as campanhas educativas devem ser realizadas de modo a fornecer informações as mais completas possíveis sobre a técnica e a importância do auto-cuidado (MONTEIRO et al., 2003; YOSHIOCA; SOUZA., 1994; FREITAS JR et al., 1996; COSTANZA et al., 1997).

Apesar de o auto-exame ser recomendado indistintamente a todas as mulheres, a partir dos 21 anos de idade, entre o 7º e 10º dia do ciclo menstrual, quando as mamas se apresentam mais flácidas e indolores, a sua realização é obrigatória em determinados grupos de mulheres, a saber: aquelas com mais de 50 anos de idade, aquelas cuja mãe ou irmãs tiveram ou têm câncer de mama, as que só tiveram o primeiro filho após os 30 anos de idade, nulíparas, menarca precoce e menopausa tardia, uso prolongado de hormônios estrogênicos e as que já tiveram câncer de mama. Para aquelas que não menstruam (menopausadas e histerectomizadas ou as que estão amamentando) deve-se escolher um dia no mês para realizar o auto-exame, sempre com intervalo de 30 dias (SOUEN, 1998; FILIPAK et al., 1993).

A técnica para realização do auto-exame da mama é a seguinte (Figura 2): (FREITAS JR, 2006).

1. Deitar-se com um travesseiro sob o ombro direito e colocar o braço direito atrás da cabeça.
2. Com as polpas dos três dedos intermediários da mão esquerda, procurar nódulos na mama direita.
3. Pressionar com firmeza para sentir o volume da mama. A presença de uma saliência firme na curva inferior de cada mama é normal.
4. Fazer movimentos ao redor da mama: o padrão pode ser circular, em linhas verticais ou em ziguezague. Fazer os mesmos movimentos todas as vezes, verificar toda a área da mama e, no mês seguinte, lembrar-se de como era a consistência da mama.
5. Repetir o exame na mama esquerda, usando as polpas dos dedos da mão direita. (Desta vez, colocar o travesseiro sob o ombro esquerdo).
6. Orientar a paciente para que se encontrar qualquer alteração, consulte um médico o mais breve possível.
7. Repetir o exame das duas mamas na posição em pé, com um dos braços atrás da cabeça. A posição ereta facilita a verificação da parte superior e externa das mamas (na direção da axila). É neste local em que se encontram metade dos cânceres de mama. A parte do exame executada em pé pode ser feita no chuveiro. Algumas alterações na mama podem ser observadas com mais facilidade quando a pele está úmida e ensaboada.
8. Para aumentar a segurança, logo depois do auto-exame mensal da mama, ficar em pé na frente de um espelho e verificar qualquer presença de reentrância da pele, alterações nos mamilos, vermelhidão ou inchaço.
9. Se o paciente tiver implante de mama deve executar mensalmente o auto-exame da mama implantada. Para fazer isso de maneira eficaz, instrua a paciente a pedir ao cirurgião para ajudá-la a diferenciar o implante do tecido mamário. O medico deve orientar a paciente para que ela pressione firmemente as bordas dos implantes de mama para sentir as costelas sob ele, verificando a presença de nódulos ou protuberâncias. No entanto, se o implante da mama for preenchido com solução salina,

deve-se orientar para que a paciente tome cuidado para não comprimir a válvula excessivamente, pois isso pode causar vazamentos e a deflação do implante. Quaisquer nódulos novos ou lesões (feridas) suspeitas devem ser avaliados por meio de biópsia. Caso seja realizada uma biópsia, deve-se tomar cuidado para evitar a perfuração do implante.

Exames laboratoriais

Os exames laboratoriais na propedêutica da mama tem pouca utilidade, sendo usada principalmente a dosagem de prolactina para os derrames mamilares do tipo leitosos (FEBRASGO, 2000; DIAS et al., 1994).

Exames imagenológicos

Exames imagenológicos de rastreamento

Destinam-se a mulheres. Na mamografia devem ser incluídas mulheres que apresentam queixas ou sintomas mamários (nódulos, derrames papilares, dor, etc.) ou as assintomáticas. No rastreamento de massa, os relatórios informam se a mulher tem ou não a patologia e naquelas que apresentarem patologia poderá ser acrescentado se a imagem é sugestiva de benignidade ou malignidade. O rastreamento não faz diagnóstico final, o objetivo é apenas verificar se existe ou não patologia. O próximo passo será o aconselhamento de outros exames específicos, que possam realizar o diagnóstico final adequado e preciso. Idade para início do rastreamento: 40 Anos. Periodicidade: anual. O objetivo fundamental do rastreamento é que a mortalidade por câncer de mama na população abrangida seja diminuída (FEBRASGO, 2000; DIAS et al., 1994).

Exames imagenológicos de diagnóstico de base

É o primeiro exame mamário efetuado em mulheres sem risco de câncer de mama entre 35 e 40 anos, que ainda não tenham feito qualquer mamografia. A finalidade é obter documentação imagenológica em mulheres assintomáticas, que sirva de termo comparativo a partir dessa idade. Se houver alto risco de câncer de mama, este exame deverá ser feito a partir dos 30 anos (FEBRASGO, 2000).

Exames imagenológicos de diagnóstico de prevenção

Realizado anualmente a partir de 30 anos em mulheres com altíssimo risco de câncer de mama com a finalidade de prevenção. Mulheres consideradas com altíssimo risco de câncer de mama (FEBRASGO, 2000; DIAS et al., 1994).

- Mãe ou irmã tiveram CA de mama em idade pré-menopausa;

- Mulheres mastectomizadas;

- Mulheres operadas, com diagnóstico histológico de hiperplasia epitelial atípica ou CA *in situ*.

Mamografia

A mamografia de rotina, conhecida em alguns países como *screening,* é o exame das mamas realizado com baixa dose de raios X em mulheres assintomáticas. A mamografia possui alta sensibilidade para detectar câncer de mama clinicamente oculto. Uma revisão de ensaios clínicos avaliando o desempenho do método mostrou que a sensibilidade variou entre 71% e 98% para o exame anual (THULER, 2003; SCARANELO, 2000; SCLOWITZ et al., 2005).

No exame, a mama é comprimida para que seu achatamento possibilite a redução das doses de raios-x, a uniformização dos tecidos, além de manter a mama imóvel. A dose de radiação é bem baixa e a exposição aos raios x é

rápida. Também é possível a tomada de imagens especiais, com a ampliação da imagem. A imagem é interpretada por um radiologista especialmente treinado para identificar áreas de densidades anormais ou outras características suspeitas. A rotina de mamografia consiste no mínimo de duas incidências para cada mama: crânio-caudal (CC) e médio-lateral oblíqua (GODINHO et al., 2002 e 2004).

A classificação BI-RADS™ foi desenvolvida para promover uma uniformização dos relatórios mamográficos, pois a falta de uniformidade resulta em relatórios ambíguos que podem interferir na estratégia de conduta, tornar um controle evolutivo difícil, ou até impossível, trazendo dificuldades na interpretação de qual mamografia seria interpretada como positiva ou negativa. Um dos principais componentes do BI-RADS é a impressão diagnóstica e com isso, a recomendação da conduta a ser tomada, com base nos achados mamográficos (OREL et al, 1999; KOPANS, 1998; D'ORSI, 1996; SCARANELO et al., 2000).

Categorias do BI-RADS (GODINHO et al., 2004 e 2002; OREL et al., 1999; KOPANS, 1998).

– *Avaliação incompleta:*

Categoria 0: necessária avaliação adicional por imagem (compressão localizada, magnificação, incidências adicionais, US).

– *Avaliação completa:*

Categoria 1: negativa (não existem alterações suspeitas).

Categoria 2: achado benigno (achados que merecem ser mencionados, mas são tipicamente benignos – por exemplo, fibroadenomas calcificados, calcificações secretórias, lesões com conteúdo gorduroso, linfonodos intramamários, próteses, etc.).

Categoria 3: achados provavelmente benignos (lesões que não se espera alteração durante o período de observação, mas que o radiologista prefere certificar-se de sua estabilidade; possuem alta probabilidade de serem benignas).

Categoria 4: anormalidade suspeita (estas lesões não possuem características morfológicas compatíveis com câncer, mas têm probabilidade definida de serem malignas).

Categoria 5: altamente sugestiva de malignidade – conduta apropriada deve ser tomada (estas lesões têm alta probabilidade de ser câncer).

O escopo único da mamografia reside na detecção do câncer. Contudo, o reconhecimento das lesões benignas é importante, na medida em que seja útil para o diagnóstico diferencial com câncer. O câncer de mama à mamografia se traduz na grande maioria das vezes em imagem de nódulo, calcificações agrupadas ou concentradas em um determinado setor, ou ambos (FEBRASGO, 2000; GODINHO et al., 2004; SCARANELO et al., 2000).

Ultrassonografia mamária

De acordo com Schwartsmann (2001) e Chala et al. (2004), a ultra-sonografia representa na atualidade, depois da mamografia, o elemento mais eficaz e o melhor aliado no diagnóstico combinado da patologia mamária. É importante notar que um serviço moderno de diagnóstico por imagem não pode funcionar adequadamente sem ter um aparelho de ultra-som na mesma sala da mamografia. Ressalta-se ainda que seja de importância fundamental que o radiologista efetue o exame clínico, o exame mamográfico e também o ulta-sonográfico, no mesmo lugar, no mesmo momento, totalmente concentrado na patologia que a paciente.

O estudo ultrassonográfico das mamas nos informa o estado da pele, do tecido celular subcutâneo, do tecido fibroglandular, do tecido celular do muscular posterior e inclusive das costelas, ou seja, o corte ultra-sônico oferece informações desde a superfície até a

profundidade da mama em todos os seus aspectos. Em uma paciente jovem, entre 16 e 20 anos, que apresente um nódulo palpável móvel, realizamos somente a ultra-sonografia da mama, já que a mama nesta faixa etária apresenta alta densidade radiológica, não sendo possível boa visualização à mamografia. A ultra-sonografia tem nas mamas de alta densidade, a sua melhor aplicação e os melhores resultados (FEBRASGO, 2000; DIAS et al., 1994; GODINHO et al., 2002; KOPANS, 1998).

As principais indicações da ultra-sonografia Mamária são: avaliação de nódulos palpáveis ou não-palpáveis, avaliação da assimetria de densidade, avaliação de zonas palpáveis com mamografia negativa, avaliação de dor localizada na mama, método de escolha em toda mulher com menos de 20 anos, aspiração de nódulos císticos, localização pré-cirúrgica de lesões não-palpáveis; avaliação de nódulos palpáveis numerosos e avaliação da mama masculina. Já as contra indicações formais para a ultra-sonografia mamária são: como método de *screening* sem mamografia e como único método em pacientes que recusam a mamografia (DIAS et al., 1994; KOPANS, 1998).

De todos estes sinais, o mais freqüente é a presença do cone de sombra, produto da absorção acústica pelo tumor, mas devemos lembrar que nem todos os cones de sombras representam carcinomas e que nem todos os carcinomas se apresentam com cones de sombra (FEBRASGO, 2000; FILIPAK et al., 1993).

Para finalizar, a sensibilidade deste método é de 86%, valor preditivo de 79% e a combinação diagnóstica entre a mamografia, a clínica e a ultra-sonografia permitiu a detecção de 98% dos carcinomas. Isto significa que apesar de toda metodologia e de todo equipamento atualmente existente há um pequeno percentual de lesões que escapam à detecção com os métodos atuais de diagnóstico por imagens (FILIPAK et al., 1993; CHALA et al., 2004; KOPANS, 1998).

Punção aspirativa por agulha fina (PAAF)

A punção aspirativa por agulha final (PAAF) é um método que tem recebido considerável atenção e foi extensamente desenvolvida por Franzen e Svane na Suécia. É considerado um método seguro e tem uma especificidade que gira em torno de 94-98%. A punção aspirativa por agulha fina (PAAF) pode ser guiada por mamografia ou ultra-sonografia. A escolha do método dependerá do padrão radiológico da lesão. A ultra-sonografia apresenta como vantagem a possibilidade de movimentos multidirecionais, enquanto a guiada por mamografia permite apenas punção em trajeto único (KEMP, 1998).

A técnica consiste na colocação da agulha dentro da lesão. Uma vez bem posicionada, procede-se a realização de um vácuo e movimentos rápidos e incisivos, mantendo-se o êmbolo tracionado para a manutenção da pressão negativa. Apenas aspirado o material para o interior da agulha, desfaz-se o vácuo e retira-se a agulha. Faz-se o esfregaço de imediato e fixa-se em álcool absoluto. A punção deverá ser repetida quando a quantidade de material não for satisfatória. Resultados falso-negativos podem ocorrer com a PAAF, assim sendo, nas lesões altamente suspeitas com PAAF negativa deve-se prosseguir a investigação com biópsia cirúrgica (KEMP, 1998).

CONSIDERAÇÕES FINAIS

A importância da semiologia em qualquer área da medicina é inegável e, um bom estudo clínico e de imagem, sem dúvida, vão direcionar um tratamento eficaz e como conseqüência, um bom prognóstico.

A grande importância da propedêutica mamária está relacionada com a preocupação do rastreamento do câncer de mama. No atendimento primário devem ser identificados principalmente os fatores de risco e os sinais de doenças mamárias. Esta triagem deve ser realizada mediante investigação completa e cuidadosa, compreendendo a anamnese e exame clínico adequados.

Embora a mamografia persista sendo apontada pelas normas de especialistas como o método diagnóstico de eleição para o câncer de mama em programas populacionais de rastreamento da doença devido a seu impacto na mortalidade, o exame clínico das mamas e o auto-exame constituem componentes importantes no rastreamento de rotina em países em desenvolvimento, bem como para uma educação em saúde pública voltada para o cuidado geral das mamas em todos os países. No Brasil, bem como em outros países da América Latina onde ainda prevalece o diagnóstico tardio da doença maligna mamária, seria de grande relevância o emprego de uma abordagem englobadora da questão, visando antecipar sua detecção e controle.

Lembramos que a arma mais eficaz para reduzir a mortalidade do câncer de mama é o diagnóstico precoce. Cremos que o médico clínico geral bem orientado apoiado em estudo por imagens em constante desenvolvimento tecnológico, poderá cada vez mais promover a detecção do câncer em suas etapas mais iniciais, salvando maior número de vidas com cirurgias muito mais conservadoras.

Finalmente, consideramos que são necessários maiores estudos prospectivos nacionais que avaliem o exame físico das mamas aliado as boas técnicas imagenológicas, a fim de possibilitar à comunidade médica um conhecimento mais adequado sobre a prevenção de patologias mamárias no Brasil.

CONFLITO DE INTERESSES

Os autores declaram não haver qualquer conflito de interesses relativo a este artigo.

REFERÊNCIAS

American Cancer Society. American Cancer Society recommends annual mammography starting at age 40, 2008. Disponível em: http://www.cancer.org. Acesso: 2 de fevereiro de 2010.

Borba AA, Souza RM, Defferrari ARLR, Scherer L, Frasson AL. Freqüência de realização e acurácia do auto-exame das mamas na detecção de nódulos em mulheres submetidas à mamografia. Rev Bras Ginecol Obstet. 1998;20(1):37-43. DOI: http://dx.doi.org/10.1590/S0100-72031998000100007

Carey LA, Perou CM, Livasy CA, Dressler LG, Cowan D, Conway K, Karaca G, Troester MA, Tse CK, Edmiston S, Deming SL, Geradts J, Cheang MCU, Nilsen TO, Moorman PG, Earp S, Millikan RC. Race, breast cancer subtypes, and survival in the Carolina Breast Cancer Study. J Am Med Assoc. 2006;295(21):492-502. DOI: http://dx.doi.org/10.1001/jama.295.21.2492.

Chala LF, Barros N. ACR BI-RADS™ na ultra-sonografia. Rev Bras Radiol. 2004;37(2):3-4. DOI: http://dx.doi.org/10.1590/S0100-39842004000200001

Costanza ME, Edmiston KL. Breast cancer screening: early recognition. Compr Therapy, 1997;23:7-12.

Curtis OB, Louis W, Shainberg GG. Dimensions of Human Sexuality. Companies: McGraw-Hill, 1999.

D'Orsi CJ. The American College of Radiology mammography lexicon: an initial attempt to standardize terminology. Am J Roentgenol.

1996;166:779-80.

Dias da Costa JSD, Piccini RX, Moreira MR. Avaliação da prática do auto-exame e exame físico das mamas na cidade de Pelotas - RS. Rev Bras Ginecol Obstet. 1995;(17):621-32

Dias EM, Caleffi M, Silva HMS, Figueira Filho ASS. Mastologia atual. Rio de Janeiro: Revinter; 1994. p.63-153.

Federação Brasileira das Associações de Ginecologia e Obstetrícia (FEBRASGO). Tratado de Ginecologia. Rio de Janeiro: Revinter; 2000. p. 927-34.

Filipak RMA, Rodrigues MB, Back RVW, Carreño PAT, Urbanctz AA, Coelho A. Câncer de mama: diagnóstico precoce. Femina. 1993;(21): 93-113.

Freitas Jr R, Soares VF, Melo NF, Andrade ML, Philocreon GR. Fatores determinantes do conhecimento e prática do auto-exame da Mama. Rev Bras Ginecol Obstet. 1996;(18):387-91.

Freitas Jr R. Conhecimento e prática do auto-exame de mama. Rev Assoc Med Bras. 2006;52(5):337-41. DOI: http://dx.doi.org/10.1590/S0104-42302006000500022

Godinho ER, Koch HA. O perfil da mulher que se submete a mamografia em Goiânia: uma contribuição a "Bases para um programa de detecção precoce do câncer de mama". Rev Bras Radiol. 2002;35(3):139-45. DOI: http://dx.doi.org/10.1590/S0100-39842002000300004

Godinho ER, Koch HA. Breast imaging reporting and data system (BI-RADS™): como tem sido utilizado? Rev Bras Radiol. 2004;37(6):139-45. DOI: http://dx.doi.org/10.1590/S0100-39842004000600006

Halbe HW. O Exame Ginecológico: Generalidades. In: Halbe HW. Tratado de Ginecologia. 3ed. São Paulo: Roca, 2000. cap. 42, v.1, p. 435-6.

Kemp C. Punção citológica aspirativa orientada por USG em lesão mamária não palpável. In: Pasqualette HA et al. Mamografia Atual. Rio de Janeiro: Revinter, 1998. p. 225-38.

Kopans DB. Breast imaging. 2ed. Philadelphia: Lippincott-Raven; 1998.

Kopans D. Ultra-som e avaliação da mama. In: Kopans D. Imagem da mama. 2ed. Rio de Janeiro: Revinter; 1998. p. 409-43.

Lopes ER, Rebelo MS, Adib AR, Abreu E. Câncer de mama: epidemiologia e grupos de risco. Rev Bras Cancerol. 1996; 42(12):105-16.

Molina L, Dalben I, De Luca LA. An analyze the opportunities of early detection of breast cancer. Rev Assoc Med Bras. 2003;49(2):185-90. DOI: http://dx.doi.org/10.1590/S0104-42302003000200039

Monteiro APS, Arraes EPP, Pontes LB, Campos MSS, Ribeiro RT, Gonçalves REB. Auto-exame das mamas: freqüência do conhecimento, prática e fatores associados. Rev Bras Ginecol Obstet. 2003;25(3): 201-5.

Orel SG, Kay N, Reynolds C, Sullivan DC. BIRADS categorization as a predictor of malignancy. Radiology 1999;211:845-50.

Silva B. Conhecimento e realização do auto-exame de mamas. Arq Catarin Med. 2008;37(3):39-43.

Souen J. Detecção precoce de câncer de mama: experiência pessoal. Rev Bras Ginecol Obstet. 1995;17(3):333-9.

Souen J. Detecção precoce do câncer de mama. Femina, Rio de Janeiro 1998; 26(7): 609-610.

Salomon, DV. Como fazer uma monografia. 11ed. São Paulo: Martins Fontes; 2004.

Scaranelo AM, Barros N. Normatização no laudo de mamografia no Brasil: a utilização do modelo

americano (BI-RADS™) também na clínica privada. Rev Bras Radiol 2000;33:311-6.

Schwartsmann G. Breast cancer in South America: challenges to improve early detection and medical management of a public health problem. J Clin Oncol. 2001;19(18 Suppl.): 118S-24S.

Sclowitz ML, Menezes, AMB, Gigante DP, Tessaro S. Condutas na prevenção secundária do câncer de mama e fatores associados. Rev Saúde Pública, 2005; 39(3):340-9. DOI: http://dx.doi.org/10.1590/S0034-89102005000300003

Thuler LC. Considerações sobre a prevenção do câncer de mama feminino. FEBRASGO. Rev Bras Cancerol. 2003;19:227-38.

Universidade Federal do Ceará. Faculdade de Medicina. Módulo de Ginecologia. Manual para exame clínico das mamas., Fortaleza: UFC, 2006. [citado 2009 maio 3]. Disponível em: http://www.meac.ufc.br/ginecologia/arquivos/EXAME_DAS_MAMAS.pdf Acesso: 03 de maio de 2009.

Yoshioca MR, Souza D. Auto-exame de mama: identificação de alguns fatores que influenciam sua prática. Rev Esc Enferm USP. 1994;28(2):215-26.

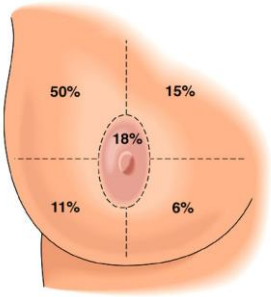

Figura 1. Localização do câncer de mama conforme o quadrante (Modificado de BYER et al., 1999).



Figura 2. Auto-exame das mamas. Modificado de http://drang.com.br/blog/wp-content/uploads/2008/10/toque.jpg